

DOI:10.11798/j.issn.1007-1520.202524033

· 临床报道 ·

不同听骨链重建术的临床效果及安全性分析

韩闯举, 林书会, 李健, 罗东方, 张选桃, 佗亚娟

(陆军第九四八医院 五官科, 新疆 乌苏 833000)

摘要: **目的** 比较自体听小骨组织与钛合金人工听小骨听骨链重建术(OCR)的临床效果及安全性。**方法** 收集2018年1月—2023年1月住院治疗的慢性中耳炎(COM)患者78例,均行鼓室成形术及OCR治疗,依据OCR材料不同分为自体组(41例)与人工组(37例)。自体组予以自体听小骨组织OCR治疗,人工组予以钛合金人工听小骨OCR治疗。统计两组手术指标、并发症发生情况、术后1年内复发情况,比较术前、术后6个月不同频率段气导听力、骨导听力、气-骨导差(ABG)水平。**结果** 自体组手术时间长于人工组,手术费用低于人工组($P < 0.05$)。术后6个月不同频率段(0.5、1、2 kHz)两组气导听力、ABG均较术前降低($P < 0.05$),而术后6个月自体组、人工组不同频率段气导听力、骨导听力、ABG水平比较,差异无统计学意义($P > 0.05$)。自体组并发症发生率低于人工组($P < 0.05$),但两组1年内复发率比较无差异($P > 0.05$)。**结论** COM患者OCR术式中,采用自体听小骨组织植入、钛合金人工听小骨植入均可有效改善患者听力水平,相较而言,后者手术耗时短,而前者费用及并发症发生率低。

关键词:慢性中耳炎;听骨链重建术;自体听小骨组织;钛合金人工听小骨;听力;并发症
中图分类号:R764.9

Comparison and safety analysis of different ossicular chain reconstruction in endoscopic otoscopy

HAN Chuangju, LIN Shuhui, LI Jian, LUO Dongfang, ZHANG Xuanta, TUO Yajuan
(Department of ENT, the 948th Hospital of PLA, Wusu 833000, China)

Abstract: **Objective** To compare the efficacy and safety of autologous ossicular bone and titanium alloy ossicular chain reconstruction (OCR) in endoscopic otoscopy. **Methods** It was collected for data of 78 patients with chronic otitis media (COM) in our hospital from January 2018 to January 2023. All patients underwent tympanoplasty and OCR treatment, who were divided into autogenous group (41 cases) and artificial group (37 cases) according to different OCR materials. The autogenous group was treated with OCR of autologous auditory ossicles, and the artificial group was treated with OCR of titanium alloy auditory ossicles. It was analyzed for the surgical indexes, complications and recurrence within 1 year after surgery between the two groups. It was compared for the levels of air-conduction hearing, bone-conduction hearing and air-bone gap (ABG) in different frequency segments before surgery and 6 months after surgery. **Results** The operation time of autologous group was longer than that of artificial group, and the operation cost was lower than that of artificial group ($P < 0.05$). The air conduction hearing and ABG of the two groups in different frequency segments (0.5, 1, 2 kHz) were decreased 6 months after operation compared with those before operation ($P < 0.05$). However, there was no significant difference in air conduction hearing, bone conduction hearing and ABG level between different frequency segments of the autologous group and the artificial group 6 months after surgery ($P > 0.05$). The complication rate of autologous group was lower than that of artificial group ($P < 0.05$), but there was no difference in the recurrence rate within 1 year between the two groups ($P > 0.05$). **Conclusions** The implantations of the autologous auditory ossicle tissue and the titanium alloy artificial auditory ossicle can effectively improve the hearing level of patients in the OCR operation for COM patients. Compared with the autologous group, the operation time of the artificial group is short, while the cost and complication rate of the autologous group are low.

Keywords: Chronic otitis media; Ossicular chain reconstruction; Autologous auditory bone tissue; Titanium alloy artificial auditory ossicles; Hearing; Complication

慢性中耳炎(chronic otitis media, COM)以听力降低、中耳流脓等为主要表现,易反复发作,迁延难愈,甚至导致患者听力丧失^[1-2]。临床COM治疗分保守治疗、手术治疗,当药物无法控制病情时,手术治疗为最佳选择,包括乳突切除、鼓室成形术等术式,而随着微创技术发展,耳内镜以多角度探查、视野清晰等优势逐渐应用于中耳炎手术中,并取得可靠效果^[3-4]。另外,COM听力下降为传导性听力受损,多由听骨链断裂或缺失引起,重建中耳传音系统是手术治疗的重要环节,临床听骨链重建术(ossicular chain reconstruction, OCR)技术已较为成熟^[5]。但研究发现OCR应用的各材料优缺点不一,包括自体听骨、合成材料、金属材料等,而目前以自体听骨、钛合金人工材料应用较为广泛^[6-7]。选择合适的植入材料对患者听力重建及术后恢复有重要意义,本研究收集本院COM患者手术资料,分析自体听小骨组织植入、钛合金人工听小骨植入的应用价值,为临床治疗提供选择依据。

1 资料与方法

1.1 一般资料

收集2018年1月—2023年1月我院78例COM患者的临床资料,依据OCR不同材料分为自体组(41例)与人工组(37例)。两组性别、患耳部位、年龄、病程比较无明显差异($P > 0.05$),见表1。纳入标准:①经耳镜、颞骨CT、纯音听力测试、症状、病史等确诊为COM;②单耳发病,病程 ≥ 3 个月,存在不同程度听骨链损伤;③有手术治疗指征,行鼓室成形术、OCR;④既往无耳外科手术;⑤临床相关资料完整。排除标准:①先天性听骨链缺失者;②存在鼓室硬化、耳部畸形者;③存在神经性耳聋等内耳病变者;④合并其他急慢性感染性疾病者;⑤存在耳毒性药物应用史者。

表1 两组一般资料比较 [例, $\bar{x} \pm s$]

组别	例数	性别 (男/女)	患耳部位 (左耳/右耳)	年龄(岁)	病程(年)
自体组	41	28/13	25/16	44.20 \pm 7.79	3.95 \pm 0.73
人工组	37	21/16	20/17	45.35 \pm 8.17	4.02 \pm 0.64
$\chi^2(t)$		1.108	0.382	(0.636)	(0.448)
P		0.292	0.537	0.527	0.655

1.2 方法

本研究手术均由同一组医师团队完成,所有患者均行术前耳内镜、CT等检查,在全麻下完成鼓室成形治疗,做耳后弧形切口,分离外耳道皮瓣,分离

至鼓环,挑起鼓环,观察鼓室等部位,清除炎性及肉芽组织,清理不完整的听骨,探查镫骨等完整性及活动情况,使用颞肌筋膜修补鼓膜。自体组予以自体听小骨组织OCR,修剪雕刻残留砧骨,①镫骨或砧骨长脚缺失,完整取出锤骨柄,锤骨头放于面神经隐窝,尖端放于镫骨底板,明胶海绵周围固定;②锤骨缺失,取出砧骨塑形至窝状小骨,窝状面盖于镫骨小头,于移植颞筋膜处与两骨衔接,明胶海绵填充;③镫骨上结构缺失,砧骨塑形为两端盘状、柱状结构,柱状衔接于镫骨底板,盘状衔接于移植的颞筋膜内面,明胶海绵填充(图1)。人工组予以钛合金人工听小骨OCR,听小骨假体(美国),于听小骨假体与筋膜间放置耳屏软骨片,必要时使用耳脑胶固定,避免听骨植入物脱落、移位(图2)。所有患者听骨链重建后重叠好鼓膜周边,外耳道填塞浸泡抗菌药物的明胶海绵,缝合切口,包扎耳部,患耳向上,3d内头部制动,术后常规抗生素治疗5d,每日更换敷料,3周左右取出外耳道填塞物。

1.3 观察指标

1.3.1 手术相关指标 统计两组手术时间、术后住院时间、手术费用。

1.3.2 纯音听力测试 统计术前、术后6个月纯音听阈测试两组纯音听力,测试环境噪音 < 20 dB,采用TDH-70型气导耳机、B71型骨导耳机测试0.5、1、2 kHz频率下气导听力、骨导听力,计算气-骨导差(air-bone gap, ABG)。

1.3.3 并发症 术后统计患者听骨移位/脱出、感染、鼓膜穿孔发生情况。

1.3.4 复发率 定期耳内镜检查,统计两组患者术后1年内复发情况。

1.4 统计学方法

采用SPSS 20.0分析数据,计量资料(手术指标、纯音听力等)符合正态分布用 $\bar{x} \pm s$ 表示,组间比较予以独立样本 t 检验,组内比较予以配对 t 检验;计数资料(如并发症等)予以频数表示,组间比较用 χ^2 检验, $P < 0.05$ 表示差异具有统计学意义。

2 结果

2.1 两组手术相关指标

自体组手术时间长于人工组,手术费用低于人工组($P < 0.05$)。见表2。

2.2 不同频率段两组纯音听力情况

术后6个月两组不同频率段气导听力、ABG均较术前降低($P < 0.05$),而术前、术后6个月两组不

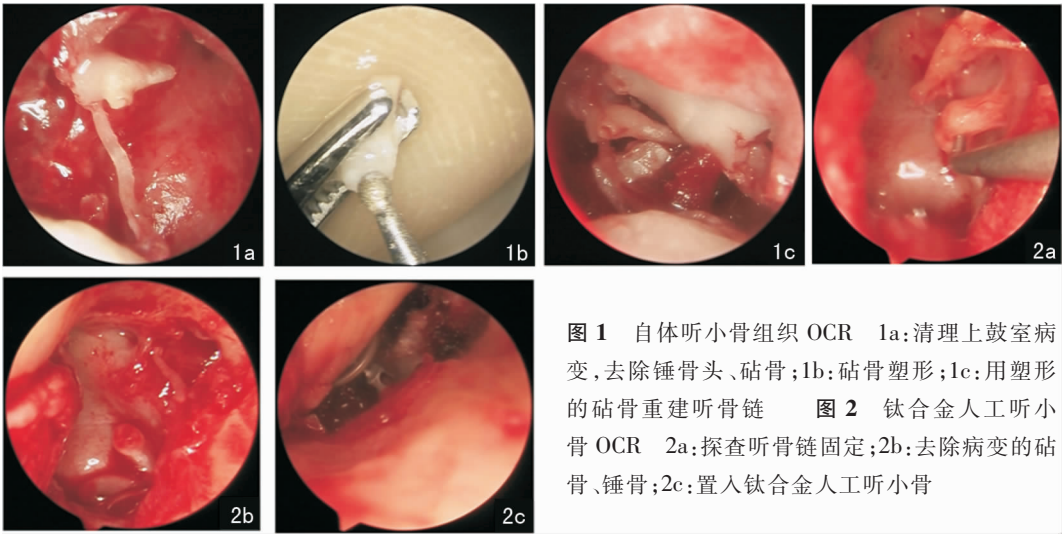


图1 自体听小骨组织 OCR 1a:清理上鼓室病变,去除锤骨头、砧骨;1b:砧骨塑形;1c:用塑形的砧骨重建听骨链 图2 钛合金人工听小骨 OCR 2a:探查听骨链固定;2b:去除病变的砧骨、锤骨;2c:置入钛合金人工听小骨

表2 两组手术指标比较 ($\bar{x} \pm s$)

组别	例数	手术时间(min)	术后住院时间(d)	手术费用(万元)
自体组	41	147.34 ± 30.12	3.86 ± 0.61	0.90 ± 0.10
人工组	37	110.51 ± 28.34	4.00 ± 0.58	1.18 ± 0.12
<i>t</i>		5.454	1.036	11.233
<i>P</i>		<0.001	0.304	<0.001

同频率段骨导听力比较无明显差异 ($P > 0.05$);术前、术后6个月自体组、人工组不同频率段气导听力、骨导听力、ABG水平比较,均无统计学意义 ($P > 0.05$)。见表3。

2.3 两组并发症与复发情况

自体组并发症发生率低于人工组 ($P < 0.05$),但两组术后1年内复发率比较无统计学意义 ($P > 0.05$)。见表4。

3 讨论

听骨链由锤骨、砧骨、镫骨构成,声波通过鼓膜振动经听骨链传递至内耳,听骨链在声音传递过程中具有增压作用,以提高内耳接受声波的清晰度^[8]。CSOM患者听骨链破坏较为严重,炎症、肉芽等侵蚀听小骨,破坏听骨链传导,致使患者出现传导性听力降低^[9-10]。近年内镜技术逐渐发展成熟,研究发现经耳内镜重建听骨链,可多角度探查各部位,更易发现耳内病变,最大程度避免神经损伤等^[11-12]。

耳内镜的应用虽提高了OCR术式的听力重建效果,但临床在重建听骨链材料选择上尚存争议,有研究称,在无法获得自体砧骨情况下,异体听骨也可作为听骨重建的替代方案,均可改善患者术后听力^[13];而有学者发现,在听骨重建中,合成移植、自

表3 手术前后不同频率段两组纯音听力情况比较 (dB HL, $\bar{x} \pm s$)

指标	时间	组别	0.5 kHz	1 kHz	2 kHz
气导 听力	术前	自体组	70.24 ± 14.19	68.34 ± 13.27	62.02 ± 12.10
		人工组	69.32 ± 15.01	68.05 ± 14.12	62.57 ± 13.45
		<i>t</i>	0.278	0.093	0.190
		<i>P</i>	0.782	0.926	0.850
	术后 6个月	自体组	42.56 ± 9.42 ^a	40.02 ± 8.51 ^a	35.32 ± 7.13 ^a
		人工组	41.76 ± 8.82 ^a	41.62 ± 9.97 ^a	36.27 ± 8.05 ^a
	<i>t</i>	0.386	0.764	0.553	
	<i>P</i>	0.701	0.447	0.582	
骨导 听力	术前	自体组	26.34 ± 7.06	27.02 ± 7.60	27.12 ± 8.03
		人工组	27.24 ± 7.98	26.68 ± 7.42	27.05 ± 7.37
		<i>t</i>	0.529	0.200	0.040
		<i>P</i>	0.599	0.842	0.968
	术后 6个月	自体组	26.17 ± 6.73	26.22 ± 8.01	26.44 ± 7.11
		人工组	27.03 ± 7.16	26.38 ± 7.11	27.00 ± 6.50
	<i>t</i>	0.547	0.093	0.362	
	<i>P</i>	0.586	0.926	0.719	
ABG	术前	自体组	43.90 ± 7.22	41.32 ± 8.04	34.90 ± 7.45
		人工组	42.08 ± 6.34	41.37 ± 9.13	35.52 ± 7.68
		<i>t</i>	1.177	0.026	0.362
		<i>P</i>	0.243	0.980	0.719
	术后 6个月	自体组	16.39 ± 4.12 ^a	13.80 ± 3.26 ^a	8.88 ± 1.72 ^a
		人工组	14.73 ± 4.05 ^a	15.24 ± 3.48 ^a	9.27 ± 2.03 ^a
	<i>t</i>	1.791	1.887	0.918	
	<i>P</i>	0.077	0.063	0.361	

注:与术前同组比较,^a $P < 0.05$;自体组($n = 41$);人工组($n = 37$);ABG(气骨导差)。

表4 两组并发症发生率及复发率比较 [例(%)]

组别	例数	并发症			复发率
		听骨移位/脱出	感染	鼓膜穿孔	
自体组	41	1	0	0	1(2.44)
人工组	37	2	2	2	6(16.22)
χ^2					4.519
<i>P</i>					0.008
					0.034
					0.928

体移植患者听力阈值均得到显著改善,其中合成移植患者听力改善率为 84%,自体移植患者听力改善率为 72%^[14]。本研究结果同样发现,术后 6 个月不同频率段两组气导听力、ABG 均较术前降低,但组间比较无差异,说明自体听小骨组织植入、钛合金人工听小骨植入均能改善患者听力水平,主要得益于耳内镜的应用,在听力重建中能最大程度保留后壁骨质,提高患者术后听力^[15];且自体听小骨组织生物相容性佳,在鼓室内黏膜包裹下,可达到合适的生理状态^[16],而钛合金人工听小骨的组织亲和性与可塑性良好^[17],也可达到有效听力改善效果。

报道称,内镜镫骨手术中,钛假体、聚四氟乙烯移植患者,鼓膜穿孔并发症达 5%^[18];王胜军等^[19]学者分析钛质人工听骨植入的 75 例患者发现,3 例人工听骨部分脱出,3 例听骨完全脱出;上述研究表明人工材料听骨植入存在一定程度的并发症发生风险。本研究比较 OCR 术式中自体听小骨组织植入与钛合金人工听小骨植入发现,自体组织植入患者并发症发生率较低,自体听小骨为本身组织,不存在排异,且覆盖筋膜等后符合自身生理状态,恢复更快,同时降低异体植入的感染等风险。但钛合金人工材料无需打磨,而自体听骨加工塑性费时,故人工组手术时间可明显缩短;另外,本研究统计手术费用显示人工组手术费用较高,主要因为钛合金人工听小骨依赖进口,一定程度上限制其临床应用。

综上所述,自体听小骨组织 OCR、钛合金人工听小骨 OCR 应用于 COM 患者,均可提高患者术后听力水平,其中钛合金人工听小骨 OCR 手术用时较短,而自体听小骨组织 OCR 并发症发生率及费用较低。但本研究为回顾性研究,病例样本及资料收集有限,仅统计术后 6 个月听力改善情况,无法显示不同材料 OCR 治疗的远期效果,可能影响结论准确性,未来应开展前瞻研究,多时间点动态观察患者听力改善等情况。

参考文献:

[1] Khairkar M, Deshmukh P, Maity H, et al. Chronic suppurative otitis media: A comprehensive review of epidemiology, pathogenesis, microbiology, and complications[J]. *Cureus*, 2023, 15(8): e43729.

[2] 延升, 李陈, 张瑾, 等. 咽鼓管功能对行 I 型鼓室成形术的慢性中耳炎患者短期听力影响分析[J]. *中国耳鼻咽喉颅底外科杂志*, 2024, 30(1): 12-15.

[3] 李成军, 陈福权, 王宝岗, 等. 改良乳突根治术联合后上壁重建对上鼓室胆脂瘤型中耳炎患者听力改善及复发率的影响[J]. *现代生物医学进展*, 2022, 22(14): 2691-2694, 2704.

[4] 赵存尧, 冯世斌, 徐克素, 等. 耳内镜与显微镜下 I 型鼓室成形术治疗慢性化脓性中耳炎的疗效比较及术后短期内听力恢复效果的影响因素分析[J]. *现代生物医学进展*, 2022, 22(18): 3549-3553.

[5] 李春林, 张立涛, 唐世雄, 等. 不做乳突切开的听骨链重建术对慢性中耳炎患者听力重建效果评价[J]. *中国耳鼻咽喉头颈外科*, 2016, 23(9): 518-520.

[6] Mocanu H, Mocanu AI, Dascălu IT, et al. Materials for ossicular chain reconstruction: History and evolution (review)[J]. *Med Int (Lond)*, 2023, 3(2): 13.

[7] 顾丽群, 张红奇. 砧骨搭桥与钛质人工听骨植入在鼓室成形术中的疗效观察[J]. *中国临床医学*, 2020, 27(1): 117-120.

[8] Kamrava B, Roehm PC. Systematic review of ossicular chain anatomy: Strategic planning for development of novel middle ear prostheses[J]. *Otolaryngol Head Neck Surg*, 2017, 157(2): 190-200.

[9] 郭斌, 武敏, 岳光浩, 等. 慢性化脓性中耳炎活动期并发耳后骨膜下脓肿的临床分析(附 6 例报告)[J]. *中国耳鼻咽喉头颈外科*, 2023, 30(9): 602-604.

[10] 张长征. 不同术式治疗胆脂瘤型中耳炎的临床疗效比较分析[J]. *山西医药杂志*, 2018, 47(14): 1688-1689.

[11] 冯爱华, 鲜玉婷, 李晓君, 等. 耳内镜下鼓室成形术治疗慢性化脓性中耳炎术后听力恢复不良的相关因素分析[J]. *中国耳鼻咽喉颅底外科杂志*, 2021, 27(6): 651-655.

[12] 周枫, 林果, 林小清, 等. 耳内镜在人工听骨听力重建术中的应用和优势分析[J]. *中国眼耳鼻喉科杂志*, 2023, 23(4): 298-303.

[13] Hajela A, Kumar S, Singh HP, et al. Comparison of ossiculoplasty using autograft ossicle versus allograft (teflon)[J]. *Indian J Otolaryngol Head Neck Surg*, 2019, 71(Suppl 2): 1309-1313.

[14] Singh K, Nagamani YS, Kour A, et al. A comparative prospective study to evaluate outcomes of ossiculoplasty using autograft versus synthetic graft[J]. *Indian J Otolaryngol Head Neck Surg*, 2022, 74(Suppl 1): 511-516.

[15] Guneri EA, Cakir Cetin A. Ossicular chain reconstruction: endoscopic or microscopic? [J]. *J Laryngol Otol*, 2020, 134(12): 1108-1114.

[16] 冯宁宇, 申学良, 王娅欣, 等. 自体砧骨与钛合金部分听骨膜附物重建 Austin A,C 型听骨链缺损的疗效分析[J]. *临床耳鼻咽喉头颈外科杂志*, 2018, 32(19): 1499-1501.

[17] 魏璐璐, 吉文伟, 黄维平. 钛人工听骨在鼓室成形术中的应用效果[J]. *安徽医学*, 2020, 41(1): 26-29.

[18] Bartel R, Sanz JJ, Clemente I, et al. Endoscopic stapes surgery outcomes and complication rates: a systematic review [J]. *Eur Arch Otorhinolaryngol*, 2021, 278(8): 2673-2679.

[19] 王胜军, 尹飞, 蒋懋雨. 钛质人工听骨在中耳胆脂瘤一期开放式鼓室成形重建中的应用[J]. *中国组织工程研究*, 2021, 25(22): 3505-3509.

(收稿日期:2024-01-24)

本文引用格式:韩闯举,林书会,李健,等. 不同听骨链重建术的临床效果及安全性分析[J]. *中国耳鼻咽喉颅底外科杂志*, 2025, 31(1): 82-85. DOI:10.11798/j.issn.1007-1520.202524033

Cite this article as: HAN Chuangju, LIN Shuhui, LI Jian, et al. Comparison and safety analysis of different ossicular chain reconstruction in endoscopic otoscopy [J]. *Chin J Otorhinolaryngol Skull Base Surg*, 2025, 31(1): 82-85. DOI: 10.11798/j.issn.1007-1520.202524033