

DOI:10.11798/j.issn.1007-1520.202423128

· 论著 ·

扁桃体下极被膜保留的扁桃体切除术 在儿童阻塞性睡眠呼吸暂停治疗中的应用

李建华¹, 杨倩², 陈志勇¹, 李仕晟², 符晓¹

(1. 湖南中医药高专附属第一医院 湖南省直中医院 耳鼻咽喉头颈外科, 湖南 长沙 412000; 2. 中南大学湘雅二医院 耳鼻咽喉头颈外科, 湖南 长沙 410011)

摘要: **目的** 观察扁桃体下极被膜保留的扁桃体切除术在儿童阻塞性睡眠呼吸暂停(OSA)中的可行性及优势。**方法** 将2018年8月—2019年12月行扁桃体下极被膜保留扁桃体切除术(91例)与2017年1月—2018年7月行传统扁桃体切除术(100例)治疗儿童OSA患者的临床资料进行回顾性对比分析。比较两组手术时间、术中出血、术后疼痛评分、术后并发症、随访1年的情况。**结果** 两组手术时间及术中出血无明显差异,下极被膜保留组术后第1天、第3天疼痛评分显著低于传统手术组($P < 0.05$)。术后出血率传统手术组(7/100, 7%)高于下极被膜保留组(2/91, 2.19%) ($P < 0.05$)。术后随访1年,两组均未出现局部感染及再发扁桃体肥大情况。**结论** 扁桃体下极被膜保留的扁桃体切除术是儿童OSA的一种安全可行的手术方式,可以有效降低术后出血风险及术后疼痛。

关键词: 扁桃体切除术;阻塞性睡眠呼吸暂停;儿童;术后出血;手术方式

中图分类号:R766.9

Application of coblation tonsillectomy with inferior pole capsule preservation in pediatric obstructive sleep apnea patients

LI Jianhua¹, YANG Qian², CHEN Zhiyong¹, LI Shisheng², FU Xiao¹

(1. Department of Otolaryngology Head and Neck Surgery, the First Affiliated Hospital of Hunan Traditional Chinese Medical College, Changsha 412000, China; 2. Department of Otolaryngology Head and Neck Surgery, the Second Xiangya Hospital of Central South University, Changsha 410011, China)

Abstract: **Objective** To observe the feasibility and advantages of coblation tonsillectomy with inferior pole capsule preservation in pediatric obstructive sleep apnea (OSA) patients. **Methods** A retrospective study was performed on 91 patients who underwent coblation tonsillectomy with inferior pole capsule preservation (inferior pole capsule preservation group) from August 2018 to December 2019 and 100 patients who received routine coblation tonsillectomy (routine group) from January 2017 to July 2018 for OAS in children. The operation time, intraoperative bleeding, postoperative pain score, postoperative complications and 1-year follow-up results were compared between the two groups. **Results** There were no statistical differences in the operation time and intraoperative bleeding between the two groups. The pain scores in the inferior pole capsule preservation group on postoperative day 1 and day 3 were lower than those in the routine group ($P < 0.05$). The postoperative bleeding rate in the routine group (7/100, 7%) was higher than that in the inferior pole capsule preservation group (2/91, 2.19%) ($P < 0.05$). During 1-year follow-up, no local infection and recurrent tonsillar hypertrophy were observed in both groups. **Conclusion** Tonsillectomy with inferior pole capsule preservation is a safe and effective surgical method for children with OSA, which can effectively reduce the risk of postoperative bleeding and postoperative pain.

Keywords: Tonsillectomy; Obstructive sleep apnea; Child; Postoperative bleeding; Surgical technique

基金项目:国家自然科学基金(81870711)。

第一作者简介:李建华,男,主治医师。

通信作者:符晓,Email: fuxiao97@163.com

儿童阻塞性睡眠呼吸暂停(obstructive sleep apnea, OSA)最常见的原因是扁桃体腺样体肥大^[1]。扁桃体腺样体切除术是目前治疗小儿鼾症较为有效的方法^[2]。随着手术器械的改进,扁桃体切除从以往挤切法、剥离法发展为单极电刀切除法,到采用低温等离子切除法的普及,大大改进了手术进程和患儿术后的生活质量。但术后出血和疼痛仍然是扁桃体切除术最重要的并发症^[3],会导致住院时间延长、再次入院、甚至可能再次手术。如何进一步改良手术方式减少术后出血和疼痛是目前耳鼻咽喉头颈外科医生需要思考的问题。Li等^[4]提出下极被膜保留的等离子扁桃体切除术用于慢性扁桃体炎或扁桃体肥大的儿童可以有效地降低术后出血和疼痛。本研究观察该术式在小儿鼾症中的可行性和安全性。

1 资料与方法

1.1 临床资料

纳入2017年1月—2019年12月于湖南中医药大学高专附属第一医院耳鼻咽喉头颈外科接受扁桃体腺样体切除的5~10岁儿童作为研究对象。纳入标准:①主诉为睡眠打鼾、张口呼吸;②术前体格检查发现Ⅱ度及以上扁桃体;③术前鼻咽镜腺样体堵塞后鼻孔>70%、鼻咽侧位片腺样体鼻咽腔比>70%;④患者家属要求手术治疗。排除标准:①1个月内的急性扁桃体炎病史;②既往扁桃体周围炎或扁桃体周围脓肿;③既往曾行口咽部手术;④免疫缺陷综合征和全身性疾病;⑤无法配合随访。根据手术方法将纳入患者分为两组:传统扁桃体切除手术组100例,其中男57例,女43例;平均年龄(6.8±3.1)岁;患者均于2018年7月之前接受传统等离子全扁桃体切除手术。下极被膜保留组91例,其中男51例,女40例;平均年龄(6.2±2.8)岁;患者于2018年8月开始接受了改良的扁桃体下极被膜保留的等离子扁桃体切除术。191例儿童均同时进行了内镜下等离子腺样体切除术,所有手术均由同一资深医生进行。两组之间在性别、年龄、病程、扁桃体分度及睡眠监测结果上差异均无统计学意义(表1)。本研究经湖南中医药大学高专附属第一医院医学伦理委员会批准[伦理编号:(2018)伦审第(S059)号]。

表1 两组患者一般临床资料 (例, $\bar{x} \pm s$)

项目	传统手术组 (n=100)	下极被膜 保留组(n=91)	$t(\chi^2)$	P
性别				
男	57	51	(0.072)	0.755
女	43	40		
年龄(岁)	6.8±3.1	6.2±2.8	0.171	0.865
扁桃体分度				
Ⅱ度	82	74	(0.335)	0.541
Ⅲ度	18	17		
腺样体/ 鼻咽腔(%)	81.5±8.9	79.3±9.6	0.341	0.734

1.2 手术方法

手术均使用美创等离子消融系统进行;选用431扁腺刀头。在手术过程中,将等离子消融档设置为7,凝结档设置为3。首先,在手术过程中,使用Davis口腔开口器使口咽可视化并稳定气管导管。

传统手术组:初始分离方向可以由上极向下极分离。等离子于扁桃体被膜和咽上缩肌之间进行分离。扁桃体和被膜完全切除后,在扁桃体窝内咽缩肌完全暴露(图1A)。

下极被膜保留组:扁桃体上极处理是使用被膜外方法来完全解剖的,在分离上极时等离子于扁桃体被膜和咽上缩肌之间进行分离。分离到中下极处,等离子剥离腺体组织和被膜,被膜多为腺体外侧坚韧淡黄色或灰白色薄层组织。扁桃体切除后,扁桃体窝上极可见咽缩肌暴露,中下极可见薄层淡黄色或灰白色扁桃体被膜(图1B)。

1.3 术后处理

所有患儿术后行预防性抗感染5d。术后2周避免进食过热过硬食物,疼痛明显时可以吃冰冷食物或含冰水。术后注意口腔卫生,使用漱口水。术后5d患儿出院。

1.4 疼痛评估

术后第1天、第3天和第5天视觉模拟量表(visual analog scale, VAS)评估术后疼痛。

1.5 随访

随访时间不少于1年,随访内容主要有术后出血及术后症状复发。术后出血的定义是导致患者返回急诊室的任何严重程度的出血。原发性出血定义为手术后24h内的出血,继发性出血定义为在术后24h之后发生的出血。随访为电话随访,内容主要为术后打鼾症状及咽部感染,如果症状(如打鼾或扁桃体发炎)复发,建议返回门诊进行评估,包括体

格检查、鼻咽喉镜检查等。

1.6 统计学处理

应用 SPSS 25.0 对数据进行统计学分析。计量资料以 $\bar{x} \pm s$ 表示,采用独立样本 t 检验;计数资料以(例)表示,采用 Pearson χ^2 检验。检验水准 $\alpha = 0.05, P < 0.05$ 为差异具有统计学意义。

2 结果

传统手术组:手术时间(19.6 ± 4.3) min,术中出血量(6.2 ± 3.8) mL;下极被膜保留组:手术时间(20.5 ± 4.8) min,术中出血量(5.8 ± 2.7) mL,两组的手术时间和术中出血量差异无统计学意义(P 均 >0.05)。见图2。

传统手术组和下极被膜保留组疼痛的VAS评分术后第1天分别为(6.1 ± 1.3)、(4.2 ± 0.9)分,第3天分别为(5.1 ± 1.4)、(2.3 ± 1.2)分,差异均具有统计学意义(P 均 <0.05)。术后第5天,两组间VAS评分分别为(3.2 ± 2.1)、(2.9 ± 1.9)分,差异无明显统计学意义($P=0.256$)。见图3。

传统手术组的100例儿童中,有7例发生了术后出血,1例为上极原发性出血,6例为下极继发性出血。下极被膜保留组的91例儿童中,有2例发生了术后出血,1例为下极原发性出血,1例为上极继发性出血。见表2。

所有患儿术后定期随访,随访期1年以上。随访期间,家长反馈患者无扁桃体再次肥大,无扁桃体感染。5例患儿在术后1年内再发打鼾和张口呼吸,复查均为腺样体再次增生肥大,其中传统手术组

3例,下极被膜保留组2例。见表2。

表2 两组患者术后随访情况 (例)

并发症	传统手术组 (n=100)	下极被膜保留组(n=91)	χ^2	P
原发性出血	1	1	0.002	0.734
继发性出血	6	1	5.781	0.016
术后症状复发	3	2	0.141	0.533

3 讨论

睡眠呼吸疾病在儿童中较为常见,儿童OSA发病率为1.2%~5.7%^[5]。长期睡眠呼吸障碍可出现生长发育落后、神经认知缺陷、学习能力下降、注意力缺陷多动障碍、心血管疾病、内分泌,代谢紊乱。OSA治疗的选择取决于上呼吸道阻力增加的病因、疾病严重程度和个体病史等^[6]。腺样体扁桃体肥大是儿童OSA最常见的病因,因此腺样体扁桃体切除术是腺扁肥大OSA患儿的一线治疗方法^[7]。等离子手术是目前常用的手术方式,具有低温、便于控制出血等优点^[8]。本研究中我们选择等离子做手术工具,患儿术后总出血率为4.71%(9/191),低于文献报道传统扁桃体切除手术15%的术后出血率^[9]。

然而,有文献报道等离子扁桃体切除术后出血发生率,尤其是继发性出血,仍是该术式主要的并发症。Zhou等^[10]回顾分析515例接受等离子扁桃体切除术的患者术后总出血率为4.9%。本研究中纳入的213例患者术后出血9例,总出血率为4.2%,

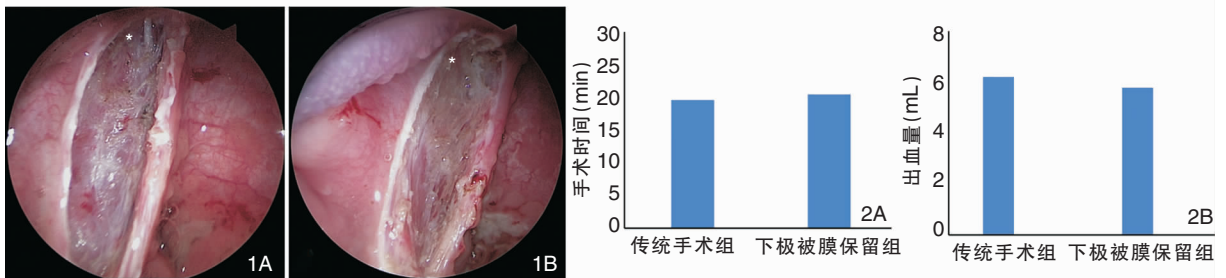


图1 两组扁桃体切除术后创面 1A:传统手术组扁桃体切除术后视野,下极咽缩肌暴露;1B:扁桃体下极被膜保留组扁桃体切除术后视野,下极见淡黄色被膜附着 注:*为扁桃体窝下极。 图2 两组患儿手术时间(2A)及出血量(2B)对比

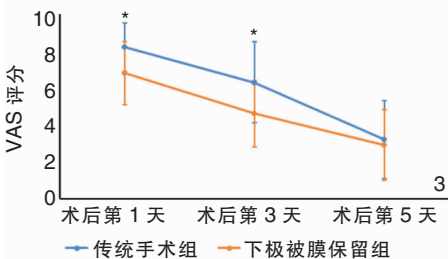


图3 两组患者术后疼痛VAS评分 注:*为 $P < 0.05$;VAS(视觉模拟量表)。

略低于文献报道。Söderman 等^[11]通过观察 15 734 例扁桃体切除手术,发现等离子扁桃体切除手术的继发性出血率为 9.9%,高于传统扁桃体切除手术。多数学者认为扁桃体切除术后继发性出血主要由于扁桃体窝结痂脱落,但等离子手术继发性出血高于传统手术的原因却无确切的研究。因此如何降低等离子扁桃体切除手术的继发性出血发生率是目前临床需要解决的问题。

Lee 等^[12]测量了 15 具成年尸体中 30 枚扁桃体周围血管的直径。扁桃体平均被膜厚度为 1 mm。被膜以内的扁桃体供血动脉的直径为 $(73.0 \pm 33.1) \mu\text{m}$,静脉的直径为 $(62.9 \pm 38.7) \mu\text{m}$;被膜以外的扁桃体供血动脉的直径为 $(139.5 \pm 51.2) \mu\text{m}$,静脉的平均直径为 $(133.6 \pm 78.6) \mu\text{m}$ 。说明被膜与扁桃体间的动静脉直径均小于被膜外动静脉。该研究提示扁桃体被膜内切除手术可能降低术后出血率。Koltai 等^[13]的研究证实了这一假设。他们观察到动力系统进行扁桃体被膜内摘除手术,可以有效降低术后出血率和术后疼痛。本研究同样发现在 OSA 患儿的扁桃体切除手术中等离子在被膜与扁桃体下极之间进行操作可以降低继发性出血的风险。

目前,对于扁桃体部分切除是否可能出现再次肥大或再次感染仍有争议,可能导致患儿需要再次接受扁桃体切除术。Odhagen 等^[14]通过回顾性分析发现 2.5% 的患者在随访期间由于再次感染进行了第 2 次扁桃体手术,而且部分扁桃体切除术后再次手术的风险较扁桃体全切除手术高出 7 倍。Kim 等^[15]通过 Meta 分析,同样发现扁桃体被膜内摘除手术可有效减轻术后疼痛和出血,缩短了康复时间,但是会增加扁桃体残留的风险。因此如何把握扁桃体和保留被膜的程度是减少扁桃体残留的重要研究方向,但是目前文献报道缺乏统一标准。本研究组成员行尸头口咽部解剖发现,扁桃被膜外供血主要集中于扁桃体下极,形成粗大血管网。根据这一解剖特点,我们认为可能通过仅保留下极被膜的方式减少术后出血风险。Li 等^[4]通过回顾分析 726 例扁桃体肥大或慢性扁桃体炎儿童扁桃体切除手术,发现保留下极被膜的扁桃体切除手术,没有增加手术时间,术后出血率 0.49%,远远低于传统扁桃体切除的术后出血率(4.38%),通过 1 年的随访,均未发现扁桃体残留和再发的情况,进一步证实了我们的解剖发现。在本研究中我们选择对扁桃体的上极和下极用两种不同的方法切除。扁桃体上极被膜

外周围间隙主要包含疏松的结缔组织,手术中便于分离解剖,避免了上极残留的情况^[16]。我们在手术中经常发现扁桃体下极被膜和咽上缩肌之间的纤维连接致密,传统的扁桃体全切除可能在下极损伤咽缩肌,引起术后疼痛加剧。同时扁桃体下极的术后出血处理较上极更加困难。本研究结果显示术后 1~3 d,下极被膜保留组患儿疼痛及出血明显降低,说明术中保留扁桃体下极可以有效降低患儿术后早期的疼痛,减少术后出血风险。在实际操作中我们也发现在下极进行被膜与扁桃体间分离的难度不高,不易发生扁桃体实质的残留。本研究在 1 年的随访中,未见扁桃体肥大复发病例。对于打鼾和张口呼吸症状,在本研究中两组均有病例出现症状再发(传统手术组 vs 下极被膜保留组为 3% vs 2.19%),但均由腺样体再次肥大导致,两种手术方式间无明显差异。说明下极被膜保留并不影响扁桃腺切换手术的术后疗效。

本研究具有局限性如下:①术后长期未对所有患儿进行包括鼻咽镜及鼻咽侧位片的客观检查进行对比,由于实际临床中患儿手术后回院复查家长依从性较差,因此我们仅采用了电话随访方式;②未对患儿的睡眠症状量表进行对比,仅仅通过对患者家长的口头描述了解其症状。我们在此后的研究中将加入量表的评估。

将扁桃体下极被膜保留的扁桃体切除术用于儿童 OSA 的手术治疗中,可以在不影响手术进程的情况下有效降低患儿术后疼痛和出血风险,在 1 年随访中未见扁桃体肥大及 OSA 症状再发情况。因此我们认为该技术可以推广用于儿童扁桃体手术。

参考文献:

- [1] Bluher AE, Ishman SL, Baldassari CM. Managing the child with persistent sleep apnea[J]. *Otolaryngol Clin North Am*, 2019, 52(5):891-901.
- [2] Kalyoussef E, Brooks NO, Quraishi H, et al. Idiopathic intracranial hypertension in a child with obstructive sleep apnea cured by tonsillectomy/adenoidectomy[J]. *J Neuroophthalmol*, 2013, 33(4):413-414.
- [3] Østvoll E, Sunnergren O, Stalfors J. Increasing readmission rate for hemorrhage after tonsil surgery: a longitudinal (26 years) national study[J]. *Otolaryngol Head Neck Surg*, 2018, 158:167-176.
- [4] Li J, Luo L, Chen W, et al. Application of coblation tonsillectomy with inferior pole capsule preservation in pediatric patients[J]. *Laryngoscope*, 2021, 131(5):1157-1162.

- [5] Marcus CL, Brooks LJ, Draper KA, et al. Diagnosis and management of childhood obstructive sleep apnea syndrome[J]. *Pediatrics*, 2012, 130(3):576-584.
- [6] Gozal D, Kheirandish-Gozal L, Bhattacharjee R, et al. Neurocognitive and endothelial dysfunction in children with obstructive sleep apnea[J]. *Pediatrics*, 2010, 126(5):1161-1167.
- [7] Huang YS, Guilleminault C, Lee LA, et al. Treatment outcomes of adenotonsillectomy for children with obstructive sleep apnea: a prospective longitudinal study[J]. *Sleep*, 2014, 37(1):71-76.
- [8] 黎景佳,陈伟雄,邓学泉,等. 日间手术模式下内镜辅助低温等离子腺样体消融术的临床探讨[J]. *中国耳鼻咽喉颅底外科杂志*, 2021, 27(5):513-516.
- [9] Samy S, Ossimitz G, Habermann W, et al. Hemorrhage following tonsil surgery: a multicenter prospective study[J]. *Laryngoscope*, 2011, 121(12):2553-2560.
- [10] Zhou X, Xu A, Zhen X, et al. Coblation tonsillectomy versus coblation tonsillectomy with ties in adults[J]. *Int Med Res*, 2019, 47(10):4734-4742.
- [11] Söderman AH, Odhagen E, Ericsson E, et al. Post-tonsillectomy haemorrhage rate are related to technique for dissection and for haemostasis. An analysis of 15 734 patients in the National Tonsil Surgery Register in Sweden[J]. *Clin Otolaryngol*, 2015, 40(3):248-254.
- [12] Lee KD, Lee HS, Hong JC, et al. Diameter of vessels across the tonsillar capsule as an anatomical consideration for tonsillectomy[J]. *Clin Anat*, 2008, 21(1):33-37.
- [13] Koltai PJ, Solares CA, Mascha EJ, et al. Intracapsular partial tonsillectomy for tonsillar hypertrophy in children[J]. *Laryngoscope*, 2002, 112(8 Pt 2 Suppl 100):17-19.
- [14] Odhagen E, Sunnergren O, Hemlin C, et al. Risk of reoperation after tonsillectomy versus tonsillectomy: a population-based cohort study[J]. *Eur Arch Otorhinolaryngol*, 2016, 273(10):3263-3268.
- [15] Kim JS, Kwon SH, Lee EJ, et al. Can Intracapsular Tonsillectomy Be an Alternative to Classical Tonsillectomy: A Meta-analysis[J]. *Otolaryngol Head Neck Surg*, 2017, 157(2):178-189.
- [16] Bochner RE, Gangar M, Belamarich PF. A clinical approach to tonsillitis, tonsillar hypertrophy, and peritonsillar and retropharyngeal abscesses[J]. *Pediatr Rev*, 2017, 38(2):81-92.

(收稿日期:2023-04-21)

本文引用格式:李建华,杨倩,陈志勇,等. 扁桃体下极被膜保留的扁桃体切除术在儿童阻塞性睡眠呼吸暂停治疗中的应用[J]. *中国耳鼻咽喉颅底外科杂志*, 2024, 30(3):76-80. DOI:10.11798/j.issn.1007-1520.202423128

Cite this article as; LI Jianhua, YANG Qian, CHEN Zhiyong, et al. Application of coblation tonsillectomy with inferior pole capsule preservation in pediatric obstructive sleep apnea patients[J]. *Chin J Otorhinolaryngol Skull Base Surg*, 2024, 30(3):76-80. DOI:10.11798/j.issn.1007-1520.202423128