

DOI:10.11798/j.issn.1007-1520.202222063

· 论著 ·

游离股动脉蒂穿支皮瓣在口颊癌术后 缺损修复中的临床应用

杨金喆¹, 宋达疆², 李赞²

(1. 包头市肿瘤医院耳鼻咽喉头颈外科, 内蒙古 包头 104030; 2. 湖南省肿瘤医院整形外科, 湖南 长沙 410013)

摘要: **目的** 探讨游离股动脉穿支皮瓣的临床解剖及其在口颊癌术后缺损修复中的应用。**方法** 2015年12月—2019年6月选取接受了游离股动脉穿支皮瓣颊修复术男性口颊癌患者13例, 年龄37~61岁, 平均48.5岁。病理类型为鳞状细胞癌。据TNM分期其中T4N0M0 5例, T4N1M0 2例, T3N1M0 2例, T3N2M0 4例。病程3~16个月, 平均9.8个月。游离股动脉穿支皮瓣的具体选择形式包括: ①单纯穿支皮瓣7例; ②穿支嵌合体肌皮瓣6例。**结果** 术中皮瓣大小规划范围在6.5 cm×4.0 cm~10.0 cm×6.5 cm, 厚度为2.5~3.5 cm。股动脉穿支血管蒂长为(6.2±0.4) cm, 供区聚拢闭合缝合。13例皮瓣均成活, 供受区一期愈合。随访患者12~30个月, 平均21.3个月。重建的口腔外观无肿胀偏移, 外形美观, 功能良好。供区余轻微瘢痕, 肌肉功能良好。**结论** 游离股动脉穿支皮瓣可用于修复口颊癌根治术后局部缺损。

关键词: 口颊癌; 股动脉; 穿支皮瓣; 游离皮瓣移植

中图分类号: R739.8

Clinical application of free femoral artery pedicled perforator flap in the repair of postoperative defect of oral and buccal carcinoma

YANG Jinzhe¹, SONG Dajiang², LI Zan²

(1. Department of Otolaryngology Head and Neck Surgery, Baotou Cancer Hospital, Baotou 104030, China; 2. Department of Oncology Plastic Surgery, Hunan Province Cancer Hospital, Changsha 410013, China)

Abstract: **Objective** To investigate the clinical anatomy of free femoral artery perforator flap and its application in postoperative defect repair after resection of oral and buccal carcinoma. **Methods** From Dec 2015 to June 2019, 13 male patients with oral and buccal carcinoma underwent postoperative defect repair with free femoral artery perforator flap. All the patients aged from 37 to 61 years old, with an average of 48.5. The pathological type was squamous cell carcinoma. According to TNM staging, 5 cases were at T4N0M0, 2 at T4N1M0, 2 at T3N1M0, and 4 at T3N2M0. The disease course ranged from 3 to 16 months, with an average of 9.8. The specific forms of free femoral artery perforator flap included pure perforator flap in 7 cases and perforator chimera muscle ator flap in 6. **Results** The intraoperative planning flap size ranged from 6.5 cm×4.0 cm to 10.0 cm×6.5 cm with thickness of 2.5~3.5 cm. The vessel length of femoral artery perforator was (6.2±0.4) cm, and the donor sites were closed by gathering suture. The flaps survived in all the 13 cases with primary healing of the recipient and donor sites. Patients were followed up from 12 to 30 months, with an average of 21.3 months. The reconstructed oral cavity had satisfied appearance and good function without swelling or deviation. The donor sites remained good muscle function with slight scar. **Conclusion** Free femoral artery perforator flap can be used to repair local defect after radical resection of oral and buccal carcinoma.

Keywords: Buccal carcinoma; Femoral artery; Perforator flap; Free flap transplantation

口颊癌根治术后遗留的口颊缺损修复是临床重大挑战,采用游离皮瓣移植修复满意度较高,随着肿瘤整形外科的发展,术者和患者共同的关注点早已不限于皮瓣是否成活,而开始关注如何更大程度的减小供区损伤程度^[1-2]。基于目前临床上最常用的制备游离股前外侧皮瓣^[3-4]在很多情况下对供区股外侧肌的损伤显著,且这种损伤因素是由股前外侧穿支血管的解剖特点决定,难以完全避免^[5-6]。笔者在临床工作中发现股动脉来源的股内侧穿支血管位置变异较小,血供条件较好,对供区损伤相对较小,适用于修复口颊区域中小缺损^[7]。

2015年12月—2019年6月选取临床就诊的男性口颊癌患者13例,采用游离股动脉穿支皮瓣方法进行根治术后修复,愈后满意度较高,现报道如下。

1 临床资料

1.1 一般资料

收集口颊癌男性患者13例,年龄37~61岁,平均48.5岁。病理类型为鳞状细胞癌。根据国际抗癌联盟(UICC)TNM分期,T4N0M0 5例,T4N1M0 2例,T3N1M0 2例,T3N2M0 4例。病程3~16个月,平均9.8个月。根治术后采用游离股动脉穿支皮瓣修复口腔颊部缺损,其中皮瓣切割形式为:①单纯穿支皮瓣7例;②穿支嵌合体肌皮瓣6例。

1.2 手术方法

患者肩背部垫高,固定头部,全麻下取仰卧位,拟切取皮瓣侧髌膝关节外展位。手术过程分为两组进行,其中一组完成肿瘤根治切除术,病灶切除后遗留舌及口底缺损范围为6.5 cm×4.0 cm~10.0 cm×6.5 cm,且充分显露并分离受区血管;另一组在同时行皮瓣切取。

1.2.1 皮瓣设计 提出将侧瓣膜大腿内侧切开为供料区,在大腿内侧思想与阴部结节之间建立一条连接线作为皮瓣轴线,并在手术前定期检查通过多普勒超声检测组动脉的血管数量和位置,根据穿孔部位和伸长肌位置对假体来源进行初步评估,然后从穿孔点规划中心皮瓣的范围(图1)。

1.2.2 摘除皮瓣 先切开瓣膜前缘皮肤、皮下组织,将皮瓣与筋膜深层分离,注意保留大隐静脉,与大腿内侧肌后缘分离,靠近长收肌前缘,显露血管分支,将它们与股动脉主干在内肌和长肌之间的肌间隙分离;然后切开其余皮肤,完全抬起皮瓣,切开皮瓣范围6.5 cm×4.0 cm~10.0 cm×6.5 cm,厚度

2.5~3.5 cm,确认血运情况,切开肌蒂,将皮瓣转移至受区。

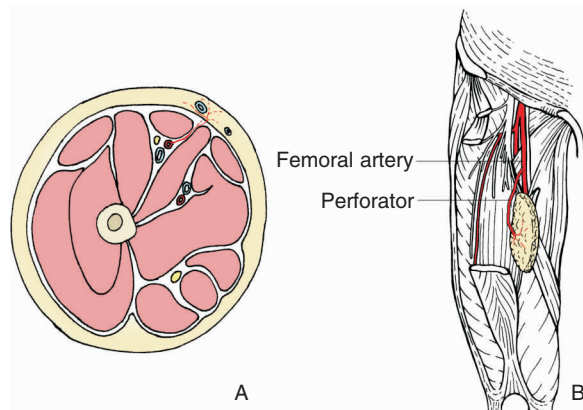


图1 股动脉穿支解剖示意图 A:股动脉穿支横截面; B:游离股动脉穿支皮瓣应用解剖及切取示意图

1.2.3 受体区的缺损修复和血管吻合 用转移皮瓣仔细修复口腔内缺损,并注意皮肤边缘的均匀性;13例患者股动脉穿通支与受区甲状腺上动脉吻合,伴行静脉与甲状腺上静脉吻合,将血管仔细吻合。然后进行彻底清创和止血。在供受区放置3根负压引流管。受区进行分层美容缝合;将供区聚拢闭合,然后缝合。

1.3 术后处理

手术后,患者严格卧床休息,常规雾化治疗止咳化痰,预防呼吸困难的发生,并予以口腔清洁护理,预防感染等;同时予以抗炎镇痛、抗凝防栓、抗痉挛、扩容等常规治疗措施。

术后严密观察受区皮瓣情况,主要为血运情况、有无出血等异常不适;术后72 h内坚持每小时观察1次,第4天起适当放宽,可约每4小时观察1次。如发现局部肿胀或瘀血,应及时探查止血,明确出血位置,必要时行血管危象处理以及手术清除血肿。术后7 d内鼻饲,之后应注意饮食结构,逐步恢复正常饮食。术后第2天起,提倡患者卧床时行简单双下肢屈伸活动,以防止下肢血栓,第7天起遵医嘱逐渐下床活动,保持每日适当运动量,促进愈合。

持续引流管负压引流,受区一般术后4~7 d拔除,供区一般术后3~6 d拔除,应视具体引流液情况灵活决定。

2 结果

13例患者行口颊癌根治术后并游离股动脉穿

支皮瓣修复术,转移皮瓣大小范围在 $6.5\text{ cm} \times 4.0\text{ cm} \sim 10.0\text{ cm} \times 6.5\text{ cm}$,厚度约 $2.5 \sim 3.5\text{ cm}$ 。股动脉穿支血管蒂长度为 $(6.2 \pm 0.4)\text{ cm}$ 。13 例患者转移皮瓣全部成活,供受区均愈合良好,无感染坏死。对 13 例患者进行长期术后随访,密切关注预后情况,随访时间为 $12 \sim 30$ 个月,平均每位患者随访 21.3 个月。愈后口颊外形大致正常,无明显肿胀偏移,功能良好,张口度为 $(27.0 \pm 7.5)\text{ cm}$ 。下肢供区愈合良好,余轻微瘢痕,肌肉功能良好。

3 典型病例

患者,男,39 岁,右口颊肿块伴疼痛 5 月余。入院诊断:右侧口颊鳞癌(T4N0M0)。行右口颊癌根治切除术,并一期游离股动脉穿支皮瓣移植修复术,术中测量口颊及口底缺损面积为 $9.0\text{ cm} \times 5.5\text{ cm}$ 。设计皮瓣为左侧股动脉穿支皮瓣,小心暴露股动脉穿支,规划皮瓣范围为 $10.0\text{ cm} \times 6.5\text{ cm}$,血管蒂长 7.0 cm 。转移皮瓣修复口内术后缺损,仔细吻合血管,即股动脉穿支动脉与右侧甲状腺上动脉端、股动脉穿支伴行静脉与右侧甲状腺上静脉端,术中探测血运丰富顺畅,彻底探查止血,留置 3 根负压引流管,供区皮瓣聚拢闭合,分层美容缝合,术后愈合良好。通过电话、视频、门诊复查等途径随访该患者 30 个月,最终供区仅余轻微线状瘢痕,口颊转移皮瓣愈合美观,功能未受影响,下肢供区功能活动正常,患者满意度高。见图 2。

4 讨论

在口颊癌的综合治疗中,根治切除术后口颊部遗留的巨大缺损需获得有效的组织修复,由于其位置的特殊性,以及对功能的较高要求,既往常见局部周围皮瓣选择往往不能满足修复要求^[8],而游离皮瓣因其独特优势,从机体其他部位灵活选择规划皮瓣,组织量及切取形式更为丰富,包括嵌合骨皮瓣、肌皮瓣等,可最大程度满足修复重建需要,做到缺什么补什么^[1-2]。随着肿瘤整形外科以及显微外科方法手段的日益精进与丰富,游离皮瓣移植可行性及安全性逐步提升,已经成为口颊癌缺损修复的主要方法^[9-13]。大腿区域和腹股沟区域是血运较为丰富且较为常用的游离皮瓣供区,最早由 Song 等^[14]报道大腿区域血管解剖之后,大腿作为重要的皮瓣供区得到了越来越多的关注和广泛应用。之前最常用的大腿皮瓣血管蒂来自于旋股外侧血管系统^[14-16]。之后,随着 Taylor 等^[17-18]进一步研究报道发现,大腿和腹股沟区域可以提供更多的用于制备皮瓣的血管蒂,极大的丰富了皮瓣的形式和技巧,来自股动脉的直接穿支制备的皮瓣也逐渐受到重视^[19-21]。

在我们的临床工作中发现,股动脉穿支血管出现率非常恒定,血管体区较大,股动脉穿支绝大多数都走行于股外侧肌与长收肌之间,血管分离难度较小,对供区的损伤极小。而且股动脉穿支往往有多支,方便术者灵活选择最优势的穿支制备皮瓣,此外

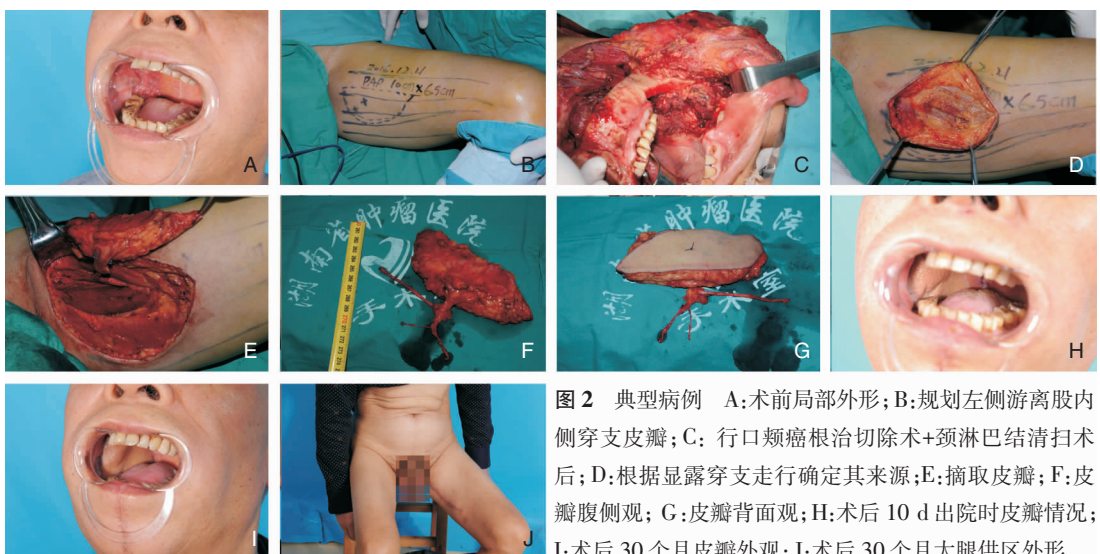


图 2 典型病例 A:术前局部外形;B:规划左侧游离股内侧穿支皮瓣;C:行口颊癌根治切除术+颈淋巴结清扫术后;D:根据显露穿支走行确定其来源;E:摘取皮瓣;F:皮瓣腹侧观;G:皮瓣背面观;H:术后 10 d 出院时皮瓣情况;I:术后 30 个月皮瓣外观;J:术后 30 个月大腿供区外形

还可以与股薄肌皮瓣以及大收肌穿支皮瓣等联合应用。股动脉穿支皮瓣之所以一直没有得到广泛应用,归结于解剖学上的缺点,血管穿支较细,血管蒂长度较短,增加了皮瓣摆放和血管吻合的难度,对于术者的技术和经验是极大的考验,但是根据我们的临床应用总结证明,皮瓣血运可靠,制备难度不大,采用股动脉穿支皮瓣移植适用于修复口颊癌缺损。

具体的注意事项包括,①股动脉穿支血管常常数量较多,需要灵活选择管径最粗、长度最长的作为皮瓣血管蒂;②皮瓣表面有较为粗大的大隐静脉及其属支经过,需要仔细分离并尽量保留大隐静脉的完整性,较细的属支可以予以结扎离断并保留于皮瓣内;③股动脉穿支血管往往只有一支伴行静脉,尽量分离至长度最长、管径最大的平面,以方便之后的血管吻合。

股动脉穿支皮瓣拥有供区损伤小、解剖较为容易的优点,然而和其他类似的血管蒂较短、血管较细的皮瓣特点相似,在临床实际应用过程中要严格把握其适应证并谨慎使用。在口颊癌缺损修复中,对游离皮瓣血管壁的长度要求并不高,适合采用股动脉穿支皮瓣。然而在舌癌修复手术中,需要皮瓣血管蒂较长,就不适合采用股动脉穿支皮瓣。

参考文献:

[1] Hanasono MM, Matros E, Disa JJ. Important aspects of head and neck reconstruction[J]. *Plast Reconstr Surg*, 2014,134(6):968e-980e.

[2] Broyles JM, Abt NB, Shridharani SM, et al. The fusion of craniofacial reconstruction and microsurgery: a functional and aesthetic approach[J]. *Plast Reconstr Surg*, 2014,134(4):760-769.

[3] Yu P. Reinnervated anterolateral thigh flap for tongue reconstruction[J]. *Head Neck*, 2004,26(12):1038-1044.

[4] 宋达疆,李赞,周晓,等.应用不同入路切取股前外侧皮瓣行舌癌切除后缺损的修复重建[J].*中国耳鼻咽喉颅底外科杂志*,2016,22(2):129-133.

[5] Hsieh CH, Yang JC, Chen CC, et al. Alternative reconstructive choices for anterolateral thigh flap dissection in cases in which no sizable skin perforator is available[J]. *Head Neck*, 2009,31(5):571-575.

[6] Celik N, Wei FC, Lin CH, et al. Technique and strategy in anterolateral thigh perforator flap surgery, based on an analysis of 15 complete and partial failures in 439 cases[J]. *Plast Reconstr Surg*, 2002,109(7):2211-2216.

[7] Saint-Cyr M, Wong C, Schaverien M, et al. The perforasome theory: vascular anatomy and clinical implications[J]. *Plast Reconstr Surg*, 2009,124(5):1529-1544.

[8] 王旭,谢松林,邹娇,等.胸肩峰动脉穿支皮瓣的应用解剖研究[J].*中国耳鼻咽喉颅底外科杂志*,2017,23(2):137-140.

[9] Lyons A. Current concepts in the management of oral cancer[J]. *Dent Update*, 2006,33(9):538-539,542-545.

[10] 宋达疆,李赞,周晓,等.游离股内侧嵌合穿支肌皮瓣在舌癌术后缺损修复中的临床应用[J].*中华耳鼻咽喉头颈外科杂志*,2017,52(4):278-282.

[11] 宋达疆,李赞,周晓,等.不同形式游离股深动脉蒂嵌合穿支肌皮瓣修复舌癌术后缺损的疗效观察[J].*中国修复重建外科杂志*,2017,31(6):696-701.

[12] 宋达疆,李赞,周晓,等.游离股深动脉蒂股薄肌嵌合肌皮穿支皮瓣修复口颊癌术后缺损[J].*中华整形外科杂志*,2017,33(4):242-247.

[13] 彭小伟,李赞,宋达疆,等.游离腹壁下动脉穿支皮瓣应用于舌癌术后缺损修复与舌再造[J].*中国耳鼻咽喉颅底外科杂志*,2017,23(5):439-443.

[14] Song YG, Chen GZ, Song YL. The free thigh flap: a new free flap concept based on the septocutaneous artery[J]. *Br J Plast Surg*, 1984,37(2):149-159.

[15] Wei FC, Jain V, Celik N, et al. Have we found an ideal soft-tissue flap? An experience with 672 anterolateral thigh flaps[J]. *Plast Reconstr Surg*, 2002,109(7):2219-2226.

[16] Kuo YR, Seng-Feng J, Kuo FM, et al. Versatility of the free anterolateral thigh flap for reconstruction of soft-tissue defects: review of 140 cases[J]. *Ann Plast Surg*, 2002,48(2):161-166.

[17] Taylor GI, Palmer JH. The vascular territories (angiosomes) of the body: experimental study and clinical applications[J]. *Br J Plast Surg*, 1987,40(2):113-141.

[18] Taylor GI, Rozen WM, Whitaker IS. Establishing a perforator flap nomenclature based on anatomical principles[J]. *Plast Reconstr Surg*, 2012,129(5):877e-879e.

[19] Yu P, Selber J. Perforator patterns of the anteromedial thigh flap[J]. *Plast Reconstr Surg*, 2011,128(3):151e-157e.

[20] Ratanshi I, McInnes CW, Islur A. The proximal superficial femoral artery perforator flap: Anatomic study and clinical cases[J]. *Microsurgery*, 2017,37(6):581-588.

[21] Mojallal A, Boucher F, Shipkov H, et al. Superficial femoral artery perforator flap: anatomical study of a new flap and clinical cases[J]. *Plast Reconstr Surg*, 2014,133(4):934-944.

(收稿日期:2022-03-05)

本文引用格式:杨金喆,宋达疆,李赞.游离股动脉蒂穿支皮瓣在口颊癌术后缺损修复中的临床应用[J].*中国耳鼻咽喉颅底外科杂志*,2022,28(4):81-84. DOI:10.11798/j.issn.1007-1520.202222063

Cite this article as: YANG Jinzhe, SONG Dajiang, LI Zan. Clinical application of free femoral artery pedicled perforator flap in the repair of postoperative defect of oral and buccal carcinoma[J]. *Chin J Otorhinolaryngol Skull Base Surg*, 2022,28(4):81-84. DOI:10.11798/j.issn.1007-1520.202222063