

DOI:10.11798/j.issn.1007-1520.202222117

· 儿童疾病专栏 ·

# 儿童气管支气管异物取出术发生低氧血症的相关因素分析

姜岚<sup>1</sup>, 韩富根<sup>1</sup>, 许莹<sup>1</sup>, 魏巍<sup>2</sup>, 僧东杰<sup>1</sup>

(郑州大学附属儿童医院 河南省儿童医院 郑州儿童医院 1. 耳鼻咽喉头颈外科; 2. 麻醉科, 河南 郑州 450003)

**摘要:** **目的** 探讨全麻下硬性支气管镜下儿童气管支气管异物取出术发生低氧血症的相关因素。**方法** 回顾性研究432例全麻下气管支气管异物患儿的临床资料,分析患儿术中发生低血氧血症的程度与其年龄、异物停留位置、异物停留时间及术前肺部并发症的相关性。**结果** 患儿术中发生轻度、中度低氧血症与其年龄、异物停留位置、异物停留时间及术前肺部并发症之间不存在相关性( $P > 0.05$ ),而患儿术中发生重度低氧血症与其年龄、异物停留位置、异物停留时间及术前肺部并发症之间存在相关性( $P < 0.05$ )。**结论** 患儿年龄、异物停留位置、异物停留时间及术前肺部并发症和术中重度低氧血症发生存在相关性。

**关键词:** 支气管异物; 儿童; 术中; 低氧血症

中图分类号: R768.1<sup>+</sup>3

## Factors associated with hypoxemia in tracheobronchial foreign body removal in children

JIANG Lan<sup>1</sup>, HAN Fugen<sup>1</sup>, XU Ying<sup>1</sup>, WEI Wei<sup>2</sup>, SENG Dongjie<sup>1</sup>

(1. Department of Otorhinolaryngology Head and Neck Surgery; 2. Department of Anesthesiology, Children's Hospital Affiliated to Zhengzhou University, Henan Children's Hospital, Zhengzhou Children's Hospital, Zhengzhou 450003, China)

**Abstract:** **Objective** To explore the factors associated with intraoperative hypoxemia in tracheobronchial foreign body removal with rigid bronchoscope under general anesthesia in children. **Methods** Clinical data of 432 children undergoing tracheobronchial foreign body removal with rigid bronchoscope under general anesthesia were studied retrospectively, and the correlations between the degree of intraoperative hypoxemia and patients' age, the position and duration of foreign body stay as well as the preoperative pulmonary complications were analyzed. **Results** Severe intraoperative hypoxemia was correlated with patients' age, the position and duration of foreign body stay as well as the preoperative pulmonary complications ( $P < 0.05$ ). And there were no correlations among the occurrence of mild and moderate intraoperative hypoxemia and the above-mentioned factors ( $P > 0.05$ ). **Conclusion** Children's age, the position and duration of foreign body stay, and preoperative pulmonary complications were correlated with the occurrence of severe intraoperative hypoxemia.

**Keywords:** Bronchial foreign body; Children; Intraoperative; Hypoxemia

儿童气管支气管异物是耳鼻咽喉科常见急症之一,处理不当会危及生命<sup>[1]</sup>。除了窒息的直接风险外,它还可能导致严重的呼吸道感染、肺气肿、肺不张、纵隔气肿、皮下气肿等其他并发症<sup>[2]</sup>。尽早明确诊断和及时取出异物是减少并发症和降低病死率

的关键。根据异物吸入史、典型症状、体征及影像学检查可以明确诊断<sup>[3]</sup>。全麻下支气管镜检查即是诊断气管支气管异物的金标准,同时也是气管支气管异物的常用治疗方法。怀疑异物吸入的支气管镜检查会使患儿面临低氧血症的风险,如果严重低氧

基金项目:河南省医学科技攻关计划联合共建项目(2018020653)。

第一作者简介:姜岚,女,硕士研究生,副主任医师。

通信作者:韩富根,Email: 13838559090@163.com

血症,会导致脑损伤,多器官功能障碍甚至心跳骤停<sup>[4,6]</sup>。手术期间患儿低氧血症出现的发生率、原因和风险因素因不同的研究报道有所差异<sup>[7-10]</sup>。本研究就患儿术中发生低氧血症的相关因素予以分析。

## 1 资料与方法

### 1.1 临床资料

收集2015年1月—2020年12月在郑州大学附属儿童医院诊断为气管支气管异物并行硬性支气管镜检查的432例患儿临床资料,纳入标准:①同一手术操作者(排除手术过程中处理经验的差别);②患儿有明确的异物呛咳史(明确异物停留时间);③术前胸部CT检查明确术前肺部感染程度(典型CT如图1)。排除标准:①术前存在急性呼吸衰竭的患儿;②住院后异物自行咳出的患儿;③硬性支气管镜下无法取出异物需转入胸外开胸手术的患儿。按照年龄、异物停留位置、异物停留时间、术前肺部并发症及术中低氧血症发生程度进行相关分析。

### 1.2 治疗方法

所有手术操作在麻醉和硬性支气管镜检查手术前获得父母或法定监护人的知情同意。手术操作均在全身麻醉Storz硬质支气管镜下进行。术前静推盐酸戊乙奎醚( $0.01 \sim 0.02 \text{ mg} \cdot \text{kg}^{-1}$ )、甲基强的松龙( $2 \sim 4 \text{ mg} \cdot \text{kg}^{-1}$ )、静脉使用丙泊酚( $1 \sim 3 \text{ mg} \cdot \text{kg}^{-1}$ )、瑞芬太尼( $1 \sim 2 \text{ kg}$ )、舒芬太尼( $0.2 \sim 0.3 \text{ } \mu\text{g} \cdot \text{kg}^{-1}$ )、

顺阿曲库铵( $0.1 \sim 0.2 \text{ mg} \cdot \text{kg}^{-1}$ )诱导麻醉。麻醉深度达成后,置入Storz硬质支气管镜,呼吸回路一端连接到支气管镜侧端口,另一端连接至麻醉呼吸机,参数调整压力为 $15 \sim 35 \text{ psi}$ (通常为 $25 \text{ psi}$ ),频率为 $20 \sim 30 \text{ bpm}$ ,开始手术并计时。通过静脉丙泊酚 $13 \sim 15 \text{ mg}(\text{kg} \cdot \text{h})^{-1}$ 、瑞芬太尼 $25 \sim 30 \text{ } \mu\text{g}(\text{kg} \cdot \text{h})^{-1}$ 、右美托咪啶 $2 \text{ } \mu\text{g}(\text{kg} \cdot \text{h})^{-1}$ 维持麻醉至手术结束。如术中麻醉深度不足,给予 $1\% \sim 3\%$ 七氟醚吸入追加。

手术均顺利取出异物,术后气管插管下常规全麻复苏,顺利拔除气管插管,返回病房,术后常规抗感染治疗后复查胸部CT未见异物残留予以出院。

### 1.3 血氧饱和度监测标准<sup>[4,11]</sup>

根据术中常规血氧饱和度监测, $\leq 90\%$ 时定义为低氧血症。根据 $\text{SpO}_2$ 下降程度低氧血症分为:无( $\text{SpO}_2 > 90\%$ ),轻度( $\text{SpO}_2 81\% \sim 90\%$ )、中度( $\text{SpO}_2 70\% \sim 80\%$ ),重度( $\text{SpO}_2 < 70\%$ )。

### 1.4 统计学分析

本研究用SPSS 19.0软件进行统计学分析,对于不服从正态分布的两定量变量之间或定量变量与分类变量之间的关联性用秩相关系数进行描述,对于至少一个变量为无序分类变量的两分类变量的关联性分析先根据交叉分类计数所得的列联表进行两种属性独立性的 $\chi^2$ 检验(不满足 $\chi^2$ 检验的用Fisher确切概率法进行检验),再计算关联系数,本研究检验水准均为 $\alpha = 0.05$ 。

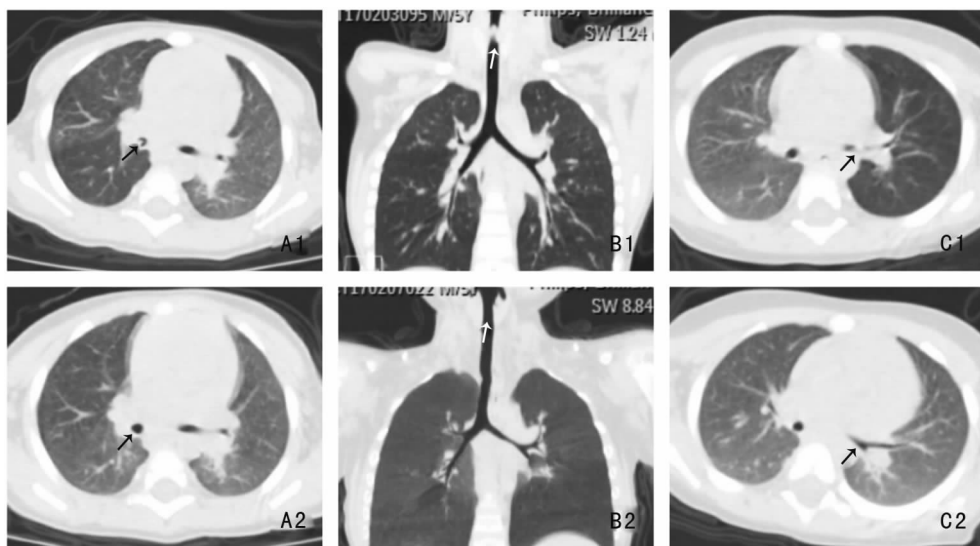


图1 典型异物CT(箭头所示) A1:右主支气管异物—花生;A2:同一患儿术后;B1:气管异物—完整瓜子;B2:同一患儿术后;C1:右主支气管异物—花生;C2:同一患儿术后

## 2 结果

### 2.1 研究人群一般特征

表1显示了所研究的432例患儿的年龄、异物停留时间、异物停留位置、术前肺部感染情况。

432例患儿中,患儿年龄最小为6个月,最大为9岁11个月。<1岁为39例(9.0%);1~2岁为361例(83.6%);>2岁为32例(7.4%)。异物停留时间<1 d 98例,1~3 d 199例,>3 d 135例。348例患儿异物主要停留在单侧主支气管及其以下分支,气管或双侧主支气管异物有84例。所有患儿术前均伴不同程度的肺部感染,术前伴支气管炎、肺炎258例(59.7%),伴肺不张、肺实变174例(40.3%)。见表1。

由于麻醉方式为静脉复合麻醉、肌松剂阻断呼吸方式,所以单次镜下操作时间不宜过长,结合麻醉呼吸机呼吸频率设定,规定单次镜下操作时间不超过20 s。异物取出过程中,302例患儿无明显低氧血症,86例患儿伴轻度低氧血症,34例患儿伴中度低氧血症,10例患儿伴重度低氧血症。见表1。

表1 432例患儿一般情况 (例,%)

| 特征            | 例数  | 比例    |
|---------------|-----|-------|
| 年龄(岁)         |     |       |
| <1            | 39  | 9.0   |
| 1~3           | 361 | 83.6  |
| >3            | 32  | 7.4   |
| 异物停留时间(d)     |     |       |
| <1            | 98  | 22.7  |
| 1~3           | 199 | 46.0  |
| >3            | 135 | 31.3  |
| 异物停留位置        |     |       |
| 左或右主支气管及其以下分支 | 348 | 80.5  |
| 气管或双侧主支气管     | 84  | 19.5  |
| 术前肺炎程度        |     |       |
| 支气管炎、肺炎       | 258 | 59.7  |
| 肺不张、肺实变、大叶性肺炎 | 174 | 40.3  |
| 低氧血症情况        |     |       |
| 无             | 302 | 69.9  |
| 轻度            | 86  | 19.9  |
| 中度            | 34  | 7.9   |
| 重度            | 10  | 2.3   |
| 合计            | 432 | 100.0 |

### 2.2 术中低氧血症发生与年龄、异物停留位置、停留时间及术前肺部并发症相关关系

经秩相关分析,术中轻度、重度低氧血症发生与年龄、异物停留位置、停留时间、及术前肺部并发症

之间不存在相关关系( $P>0.05$ )。见表2。

经秩相关分析,术中重度低氧血症发生与年龄、异物停留位置、异物停留时间、术前肺部并发症之间存在相关性( $P<0.01$ )。见表2。

表2 术中低氧血症发生与相关指标的关系

| 指标       | 秩相关系数( $r$ ) | $P$    |
|----------|--------------|--------|
| 术中轻度低氧血症 |              |        |
| 年龄       | 0.030        | 0.212  |
| 异物停留位置   | 0.042        | 0.193  |
| 异物停留时间   | 0.031        | 0.219  |
| 术前肺部并发症  | 0.072        | 0.123  |
| 术中中度低氧血症 |              |        |
| 年龄       | 0.078        | 0.088  |
| 异物停留位置   | 0.036        | 0.245  |
| 异物停留时间   | 0.078        | 0.088  |
| 术前肺部并发症  | 0.011        | 0.072  |
| 术中重度低氧血症 |              |        |
| 年龄       | 0.126        | <0.001 |
| 异物停留位置   | 0.132        | <0.001 |
| 异物停留时间   | 0.116        | <0.001 |
| 术前肺部并发症  | 0.132        | <0.001 |

## 3 讨论

低氧血症是支气管内镜手术期间最常见的不良事件,如果处理不及时可能产生严重的后果。支气管内镜手术包括纤维支气管镜及硬性支气管镜,由于操作方式不同,选用全麻的通氧方式有所差别,纤维支气管镜手术多选用保留自主呼吸的正压通气方式,而硬性支气管镜手术多采用肌松剂阻断自主呼吸后的正压通气。目前没有明确报道纤维支气管镜手术中低氧血症发生率,而硬性支气管镜术中低氧血症的发生率为10%~58%<sup>[4,12]</sup>。本研究中术中采用静脉吸入复合麻醉下肌松剂速断自主呼吸正压通气下硬性支气管镜手术,术中低氧血症发生率在32%,与文献结果相似。

有报道指出,支气管内镜手术术中或术后低氧血症的发生可能取决于各种各样的因素包括吸入异物的性质、位置、外科医生的经验、麻醉方法、手术时间及患者的情况(术前肺部感染情况)等<sup>[4,6]</sup>。本研究所选取的病例均为同一手术者,可以排除手术中因经验及处理方式不同而产生的低氧血症。

有报道成人全麻硬性支气管镜下异物取出未见严重低氧血症的发生<sup>[12-13]</sup>。在Maddali等<sup>[9]</sup>研究中指出,年龄并不影响术后低氧血症的发生率。但是Chen等<sup>[4]</sup>研究显示低氧血症的风险与年龄成反比。本研究发现术中发生重度低氧血症与年龄有明显的

相关性,可能因为婴幼儿气道直径相对更小<sup>[14]</sup>、氧储备能力低同时耗氧量较高有关<sup>[4]</sup>。

本研究发现异物停留位置与术中重度低氧血症发生存在相关。其中气管异物、双侧异物在术中均出现不同程度的低氧血症,包括完全堵塞的单侧异物也极易引起术中低氧血症。这与气管支气管堵塞后肺通气量下降,氧分压下降,表现为 SpO<sub>2</sub> 下降。另外,单肺通气出现的低氧血症也不容忽视,这是由于单肺通气时流经无通气肺的血液未经过氧合就回到左心,造成静脉血掺杂,SpO<sub>2</sub> 下降,虽然低氧性肺血管收缩效应可使流经无通气肺的血流减少重新分配至通气肺,减少肺内分流,但仍有 4% ~ 10% 的患者 SpO<sub>2</sub> 低于 90%<sup>[15]</sup>。术中这一情况通常用提高氧浓度,加大正压通气压力及频率来改善。

多数研究认为异物留存时间及异物的性质与肺部并发症发生有关,植物性异物对呼吸道黏膜的刺激大,可发生弥漫性炎症反应,伴有发热等全身症状,临床上称“植物性支气管炎”。异物长时间留存气管可造成肉芽生成增生,气管狭窄等不可逆的肺部改变,直接影响导致后期慢性呼吸道疾病的高发,如肺气肿、肺不张、支气管扩张、肺脓肿等<sup>[16]</sup>。一般来说,低氧血症本身就是重症肺炎的一个并发症,因而在术前有严重肺炎的患儿术中低氧血症的发生率高,肺炎程度和低氧血症的程度也密切相关<sup>[17]</sup>。在多项研究中都表明重症肺炎是气管支气管异物术前、术后出现呼吸功能衰竭的高危因素<sup>[18-19]</sup>。本研究发现异物停留时间、术前肺部感染程度与术中重度低氧血症呈明显的相关性。这可能和异物造成气道的阻塞、负压性肺水肿的发生有关<sup>[20]</sup>。故重视术前肺部感染控制,降低术中低氧血症的发生率也极为重要。

也有报道支气管痉挛的发生会引起术中严重的低氧血症<sup>[4]</sup>,本研究没有把这作为相关因素研究,但在手术中发现,当气管压力增高,出现低氧血症时,通过停止操作,加深麻醉,解除气道痉挛后,持续加压通气,低氧血症可迅速纠正。

总体而言,年龄、异物停留时间、异物停留位置及术前肺部并发症与术中重度低氧血症的发生有相关性,手术前了解患儿年龄、异物性质、异物停留位置及术前肺部并发症,对于病情判断、术前并发症、手术时机选择、手术风险及预后有一定意义。

#### 参考文献:

[1] Mohammad M, Saleem M, Mahseeri M, et al. Foreign body aspi-

ration in children; A study of children who lived or died following aspiration[J]. *Int J Pediatr Otorhinolaryngol*,2017,98:29-31.

- [2] Yang YH, Zhang XG, Zhang JL, et al. Risk factors for preoperative respiratory complications in children with tracheobronchial foreign bodies[J]. *J Int Med Res*,2016,44(2):338-345.
- [3] 中华医学会耳鼻咽喉头颈外科学分会小儿学组. 中国儿童气管支气管异物诊断与治疗专家共识[J]. *中华耳鼻咽喉头颈外科杂志*,2018,53(5):325-338.
- [4] Chen LH, Zhang X, Li SQ, et al. The risk factors for hypoxemia in children younger than 5 years old undergoing rigid bronchoscopy for foreign body removal[J]. *Anesth Analg*,2009,109(4):1079-1084.
- [5] Bittencourt PF, Camargos P, Picinin IF. Risk factors associated with hypoxemia during foreign body removal from airways in childhood[J]. *Int J Pediatr Otorhinolaryngol*,2013,77(6):986-989.
- [6] Chai J, Wu XY, Han N, et al. A retrospective study of anesthesia during rigid bronchoscopy for airway foreign body removal in children: propofol and sevoflurane with spontaneous ventilation[J]. *Paediatr Anaesth*,2014,24(10):1031-1036.
- [7] Zhang X, Li W, Chen Y. Postoperative adverse respiratory events in preschool patients with inhaled foreign bodies: an analysis of 505 cases[J]. *Paediatr Anaesth*,2011,21(10):1003-1008.
- [8] Hu S, Dong HL, Sun YY, et al. Anesthesia with sevoflurane and remifentanyl under spontaneous respiration assisted with high-frequency jet ventilation for tracheobronchial foreign body removal in 586 children[J]. *Paediatr Anaesth*,2012,22(11):1100-1104.
- [9] Maddali MM, Mathew M, Chandwani J, et al. Outcomes after rigid bronchoscopy in children with suspected or confirmed foreign body aspiration: a retrospective study[J]. *J Cardiothorac Vasc Anesth*,2011,25(6):1005-1008.
- [10] Liao R, Li JY, Liu GY. Comparison of sevoflurane volatile induction/maintenance anaesthesia and propofol-remifentanyl total intravenous anaesthesia for rigid bronchoscopy under spontaneous breathing for tracheal/bronchial foreign body removal in children[J]. *Eur J Anaesthesiol*,2010,27(11):930-934.
- [11] Soodan A, Pawar D, Subramaniam R. Anesthesia for removal of inhaled foreign bodies in children[J]. *Paediatr Anaesth*,2004,14(11):947-952.
- [12] Aubanel S, Izaute G, Gariel C, et al. Oxygen desaturation and time burden during tracheobronchial endoscopy for suspected foreign body in toddlers[J]. *J Clin Monit Comput*,2021,35(5):1077-1084.
- [13] Wang Y, Wang J, Pei Y, et al. Extraction of airway foreign bodies with bronchoscopy under general anesthesia in adults: an analysis of 38 cases[J]. *J Thorac Dis*,2020,12(10):6023-6029.
- [14] Rodrigues AJ, Scussiatto EA, Jacomelli M, et al. Bronchoscopic techniques for removal of foreign bodies in children's airways[J]. *Pediatr Pulmonol*,2012,47(1):59-62.
- [15] Guenoun T, Journois D, Silleran-Chassany J, et al. Prediction of arterial oxygen tension during one-lung ventilation: analysis of preoperative and intraoperative variables[J]. *J Cardiothorac Vasc*

Anesth,2002,16(2):199-203.

- [16] Martin A, van der Meer G, Blair D, et al. Long-standing inhaled foreign bodies in children: Characteristics and outcome[J]. Int J Pediatr Otorhinolaryngol, 2016, 90:49-53.
- [17] Tomaske M, Gerber AC, Weiss M. Anesthesia and periinterventional morbidity of rigid bronchoscopy for tracheobronchial foreign body diagnosis and removal[J]. Paediatr Anaesth, 2006, 16(2): 123-129.
- [18] 王素芳, 韩富根, 成怡冰, 等. 小儿呼吸道异物术前发生急性呼吸功能不全的危险因素分析[J]. 中华耳鼻咽喉头颈外科杂志, 2014, 49(11):925-929.
- [19] 姜岚, 韩富根, 贾英萍, 等. 婴幼儿呼吸道异物术后呼吸衰竭的病因分析[J]. 临床医药实践, 2021, 30(5):352-355.
- [20] Bhaskar B, Fraser JF. Negative pressure pulmonary edema revisi-

ted: Pathophysiology and review of management[J]. Saudi J Anaesth, 2011, 5(3):308-313.

(收稿日期:2022-04-04)

**本文引用格式:**姜岚, 韩富根, 许莹, 等. 儿童气管支气管异物取出术发生低氧血症的相关因素分析[J]. 中国耳鼻咽喉颅底外科杂志, 2022, 28(3):6-10. DOI: 10.11798/j.issn.1007-1520.202222117

**Cite this article as:**JIANG Lan, HAN Fugen, XU Ying, et al. Factors associated with hypoxemia in tracheobronchial foreign body removal in children[J]. Chin J Otorhinolaryngol Skull Base Surg, 2022, 28(3): 6-10. DOI:10.11798/j.issn.1007-1520.202222117

## · 消息 ·

### 远程投稿、查稿系统启事

本刊采用远程稿件采编系统进行投稿、查稿等,现就有关问题说明如下。

1. 作者投稿:登陆在线投稿系统(中文版),按操作提示投稿。第一次需先注册,原则上不再受理邮寄稿件和 Email 稿件。
2. 稿件查询:使用作者注册用户名和密码,可查询作者稿件审理进程和费用信息等。
3. 有关投稿要求,请登陆本刊网站浏览。本刊唯一指定官方网站为:<http://www.xyosbs.com>