

DOI:10.11798/j.issn.1007-1520.202120254

· 论著 ·

319例气管支气管异物的临床诊治分析

钟翠萍¹, 王新兰^{1,2}, 田海月¹, 汪惠文³, 陈纲⁴, 曲高雅¹

(1. 中国人民解放军联勤保障部队第九四〇医院耳鼻咽喉头颈外科, 甘肃兰州 730050; 2. 宁夏医科大学临床学院研究生院, 宁夏银川 750004; 3. 中国人民解放军联勤保障部队第九四〇医院麻醉科, 甘肃兰州 730050; 4. 中国人民解放军联勤保障部队第九四〇医院影像科, 甘肃兰州 730050)

摘要: **目的** 探讨气管支气管异物的临床特点, 分析多学科团队协作(MDT)、多排螺旋CT(MDCT)及后处理技术、麻醉方式选择、硬质气管镜手术、并发症治疗等在快速、有效诊治气管支气管异物中的应用, 总结气管支气管异物诊治过程中的注意事项。**方法** 回顾性分析2016年1月1日—2019年12月31日经硬质气管镜确诊的319例气管、支气管异物患者的临床特点、术前诊断、手术情况及并发症、异物诱因及部位、异物种类。**结果** 本组319例气管支气管异物患者均不同程度应用MDT模式, 317例异物由硬支气管镜成功取出, 1例异物为别针的患儿转胸外科开胸取出, 1例异物为枣核的患儿由基层医院转至我院途中出现呼吸心跳停止, 在胸外持续按压气囊辅助呼吸的情况下取出异物, 患儿呈现植物状态, 后家属放弃治疗。**结论** MDT、MDCT、麻醉方式选择等在呼吸道异物的诊治中发挥重要作用。经确诊或高度怀疑的患者, 应尽快行支气管镜检查, 全身麻醉应达到一定的深度, 是否维持自主呼吸与异物大小及所在部位有关, 手术操作应轻柔准确, 并注意观察患者全身状况, 是减少并发症的关键。

关键词: 气管支气管异物; 多学科团队协作; 硬性支气管镜; 麻醉; 多排螺旋CT

中图分类号: R768.1*3

Clinical analysis of 319 cases of tracheobronchial foreign body

ZHONG Cuiping¹, WANG Xinlan^{1,2}, TIAN Haiyue¹, WANG Huiwen³, CHEN Gang⁴, QU Gaoya¹

(1. Department of Otolaryngology Head and Neck Surgery, the 940th Hospital of the Joint Logistic Support Force of the Chinese People's Liberation Army, Lanzhou 730050, China; 2. Graduate School of Clinical College of Ningxia Medical University, Yinchuan 750004, China; 3. Department of Anesthesiology, the 940th Hospital of the Joint Logistic Support Force of the Chinese People's Liberation Army, Lanzhou 730050, China; 4. Department of Imaging, the 940th Hospital of the Joint Logistic Support Force of the Chinese People's Liberation Army, Lanzhou 730050, China)

Abstract: Objective To explore the clinical characteristics of tracheobronchial foreign bodies and analyze the application of multidisciplinary team work (MDT), multislice spiral computed tomography (MDCT), post-processing technology, anesthesia mode selection, rigid tracheoscopy and complication treatment as well as the precautions in the diagnosis and treatment of tracheobronchial foreign bodies. **Methods** Clinical data of 319 patients suffering from tracheal and bronchial foreign bodies diagnosed by rigid bronchoscopy from Jan 1, 2016 to Dec 31, 2019 were analyzed retrospectively. The analyzed data included clinical characteristics, preoperative diagnosis, surgical conditions and complications, precipitating factors and locations as well as the types of foreign bodies. **Results** In this study, MDT mode was to varying degrees applied to all the 319 patients. Of them, foreign bodies were successfully removed by hard bronchoscope in 317 and by thoracotomy in one pediatric case. The family of one pediatric patient gave up treatment due to persistent vegetative state after extraction of date pit with continuous external chest compression and balloon assisted breathing under the condition of out-of-hospital cardiopulmonary arrest. **Conclusion** MDT, MDCT and the choice of anesthesia mode play important roles in the diagnosis and treatment of foreign body in respiratory tract. Bronchoscopy should be performed as soon as possible for the confirmed or highly suspected patients. General anesthesia should reach a

基金项目: 甘肃省重点研发计划项目(18YF1FA132); 甘肃省卫生行业科研计划项目(GSWGKY8-25); 2018年度军队医学科技青年培育计划项目(18QNPO47)。

第一作者简介: 钟翠萍, 女, 副主任医师。Email: doctor.zhong@hotmail.com

sufficient depth. Whether or not to sustain spontaneous ventilation is related to the size and location of the foreign body. Meticulous and accurate surgical operation, close observation of the patient's general condition are essential to reduce complications.

Keywords: Tracheobronchial foreign body; Multidisciplinary team work; Rigid bronchoscope; Anesthesia; Multislice spiral computed tomography

气管、支气管异物是指异物进入气管或支气管引起呼吸困难的现象,是耳鼻咽喉科、小儿科、呼吸科以及急诊科等临床科室常见急危重症之一,尤其在儿童多见,症状往往无特异性,病情及并发症危重、复杂且易变化^[1]。在我国,气管异物占儿童意外伤害的7.9%~18.1%,1~3岁患儿约占80%^[2-3]。早期诊断可有效减少并发症,降低死亡率^[4]。据报道,气管、支气管异物的患儿大部分在24h后才能获得有效诊断,且易漏诊、误诊^[5]。异物进入气管、支气管后最常见的表现为剧烈呛咳和反射性喉痉挛,出现憋气、面色青紫。若不及时解除梗阻,可导致不同程度肺炎、缺氧,甚至死亡^[6]。不完全阻塞型气管异物易引起肺不张,完全阻塞型易引起肺气肿,病程较长可并发支气管肺炎和肺脓肿,造成严重的后果。因气管、支气管异物病情危重,易漏诊、误诊,并发症复杂,所以需要多学科的合作诊治。回顾性分析中国人民解放军联勤保障部队第九四〇医院2016年1月1日—2019年12月31日通过硬质气管镜检查确诊的319例气管、支气管异物患儿的临床资料,现报道如下。

1 资料与方法

1.1 临床资料

319例患者中男207例(64.9%),女112例(35.1%),男女比例1.85:1;儿童318例(99.7%),成人1例(0.3%);农村患者247例(77.4%),城市患者72例(22.6%),二者之比3.43:1。年龄好发于1~3岁,其中<1岁占13例(4.0%),1~2岁占189例(59.1%),>2~3岁占58例(18.1%),>3~4岁占16例(5.0%),>4~5岁以内占3例(1.4%),5岁以上占40例(12.4%)。

所有就诊患者中,病程最短的为1h,最长的为半年,发病12h内就诊116例(36.4%);12~24h内就诊28例(8.8%);1d至1周之内就诊140例(43.8%);1周至1个月内就诊19例(6.0%);病程>1个月16例(5.0%)。

1.2 治疗方法

对于病情危重病史明确者,在急诊绿色通道下

行异物取出术;对异物诊断不明确、症状不典型且未在外院行相关检查的患者均于我院行多层螺旋CT(MDCT)检查,将所有数据上传到工作站处理,并进行三维重建,充分显示肺叶组织及气管支气管组织结构,以此判断有无异物,以及异物具体形态,明确异物后所有患者在24h内全麻下行支气管镜检查及异物取出术。

1.3 统计学方法

采用SPSS 24.0统计分析软件进行综合处理,计数资料以百分数和例数表示。

2 结果

2.1 术前诊断

气道异物的诊断主要依靠病史、症状、体征和辅助检查,目前MDCT对有无异物及异物部位非常有意义,可以提高诊断率并了解并发症(图1~3)。本组319例患者中,32例患者于外院行胸部CT检查,其余诊断不明确、未在外院行相关检查且全身情况允许的287例患者均采用MDCT和后处理技术,MDCT均能清晰显示气管内异物情况及肺部炎症情况。

2.2 319例患者手术情况及其并发症

本组319例异物中,317例气管支气管异物全部由硬支气管镜成功取出,术中主要麻醉方式有两种:①吸入七氟醚等吸入类麻醉剂联合喉头气管内表面麻醉;②应用丙泊酚等静脉麻醉联合喉头气管内表面麻醉。麻醉深度根据异物的所在部位及大小,分为保留自主呼吸和非自主呼吸两种,同时采用高频通气机辅助呼吸,术中严密观察指脉氧及胸廓起伏情况,对于主气道异物须保留自主呼吸,对于异物位于一侧肺内,在实施手术过程中患者易出现呛咳、挣扎、气管痉挛及屏气现象,可酌情给予少量肌松药、打断自主呼吸。

本组319例患者中,63例(19.7%)患者无并发症,256例(80.3%)患者出现并发症,178例(55.8%)伴肺炎,49例(15.4%)伴肺气肿,49例(15.4%)同时伴肺炎和肺气肿,19例(6.0%)伴肺不张,3例(0.9%)伴肉芽肿,1例(0.3%)伴气胸,

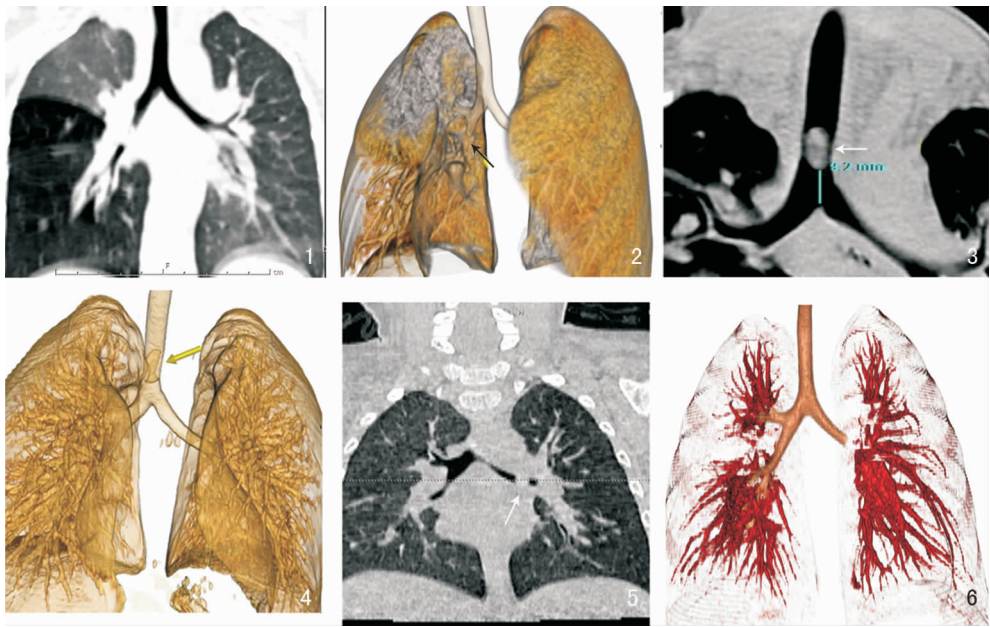


图1、2 为同一患者,MPR及VR图像上显示右侧中间段支气管见一长圆形高密度影,右侧中下肺透光度增高,阻塞性肺气肿表现 图3、4 为同一患者,MPR及VR图像上显示主支气管有一长圆形异物,双肺野清晰,透光度良好 图5、6 为同一患者,MPR及VR图像显示右侧中间段支气管有一长圆形异物影,左中下肺透光度稍增高

3例(0.9%)伴皮下、纵隔气肿,1例(0.3%)出现IV度呼吸困难,1例(0.3%)出现呼吸、心跳骤停。

术后给予静脉滴注抗炎药物及雾化等对症治疗,术后复查胸片结合肺部听诊,未见明显异常后予以出院;1例为别针的患儿在硬质支气管镜联合纤维支气管镜检查下发现异物位于右肺段支气管,遂转胸外科开胸取出;1例异物为枣核的患儿由基层医院行胸部CT检查示异物位于隆突与右支气管,转至我院途中出现呼吸心跳停止,在胸外持续按压气囊辅助呼吸的情况下行硬支气管镜异物取出,术中发现异物位于声门下,因患儿憋气时间较长呈现植物状态,术后1d家属放弃治疗后患儿死亡。

2.3 异物诱因及部位

支气管异物的诱因多数是由患儿嬉戏玩耍所致,其中玩耍175例(54.9%),哭闹86例(26.9%),摔倒诱发12例(3.8%),平静状态24例(7.5%),进食4例(1.3%),原因不明18例(5.6%)。

支气管异物好发于右支气管,本研究中位于右侧气管125例(39.2%),左侧支气管98例(30.7%),主气道49例(15.4%),气管隆突25例(7.9%),左右支气管异物3例(0.9%),主气道左右支气管1例(0.3%),主气道左支气管2例(0.6%),主气道右支气管5例(1.6%),声门区11例(3.4%),具体见表1。

表1 319例患者支气管异物部位分析(例,%)

异物部位	例数	百分比
右支气管	125	39.2
左主支	98	30.7
主气道	49	15.4
气管隆突	25	7.9
左右支气管	3	0.9
主气道+左右支气管	1	0.3
主气道+左支气管	2	0.6
主气道+右支气管	5	1.6
声门区	11	3.4
合计	319	100.0

2.4 异物种类

本研究中手术取出的支气管异物多为生活中常见物品,植物类异物284例(89.0%);动物类4例(1.3%);金属类7例(2.2%);化学制品类10例(3.1%),其中特殊类异物包括笔帽4例(1.3%),饰品3例(1.0%),石头1例(0.3%),塑料玩具1例(0.3%),面条1例(0.3%);内源性异物包括脓栓1例(0.3%),肉芽1例(0.3%),伪膜1例(0.3%);不明异物11例(3.4%)。具体见表2。

3 讨论

气管异物的诊断主要依靠病史、症状、体征和辅助检查,其中详细询问有无异物吸入史是诊断的重要依据。其典型症状为:阵发性咳嗽或发作性剧烈

表2 319例患者支气管异物种类分析(例,%)

异物种类	例数	百分比
植物类	284	89.0
动物类	4	1.3
金属类	7	2.2
化学制品类	10	3.1
内源性异物	3	1.0
不明异物	11	3.4
合计	319	100.0

呛咳,严重者口唇紫绀。肺部听诊一侧肺部呼吸音减弱或消失,可闻及哮鸣音或咳嗽时闻及气管内拍击音。因病史的不确定性,影像学检查是必要的,气管镜检查为诊断呼吸道异物的金标准。最有效的治疗措施是全身麻醉下经支气管镜或喉镜将异物取出,由于麻醉与手术共用同一气道,容易引起呼吸道痉挛,诱发缺氧,患儿耐受性差,手术难度大,风险极高^[7-9]。特别是对于危重气管支气管异物患儿,早期诊断,快速取出异物是挽救患儿生命的关键。

由于气管异物的复杂性、多样性和高风险性,因此术前通过 MDCT 及后处理技术对手术难度的评估、术中麻醉方式及药物的选择、硬质支气管镜技术的应用、多学科团队协作,以及术后并发症的治疗就显得非常重要。

3.1 关于多学科协作模式(multidisciplinary team, MDT)在气管异物中的应用

MDT 作为一种新型治疗模式,汇集多学科最新成果,借助各科的知识、技术、设备,有计划地为患者制定出规范化、个体化的最佳治疗方案,继而由相关学科单独或多学科联合执行的一种诊疗措施^[10-11]。MDT 模式有助于提供及时的准确诊断,减少误诊、延诊,提供多样性、创新性的治疗选择。在 MDT 模式下,治疗决策不再局限于某一科室医生的知识储备及临床经验。MDT 多应用于疑难杂症疾病的诊疗,气管异物因其病情较急且危重、并发症复杂,MDT 的应用很有必要。

根据病情的严重程度不同,对于 MDT 的应用程度也不一样。气管支气管异物的救治需要多科室的协作,尤其耳鼻咽喉头颈外科、急诊科、影像诊断科、儿科、呼吸科、ICU、胸外科与麻醉科等。首诊科室快速准确的诊断,关键要靠异物吸入史和查体。一般情况下,经过一系列辅助检查后确诊气管支气管异物的患儿,会由耳鼻咽喉科联合麻醉科医生尽快解除阻塞,通畅气道,根据术后患儿全身状况决定进一步治疗方案。如果患儿已经出现心肺功能衰竭,应该在矫正呼吸循环衰竭的同时尽快手术取出异

物^[12]。

由于我院异物患儿多,相关科室形成了很好的合作。患儿在下级医院诊断或高度怀疑气管支气管异物,会提前电话联系我院,120 急救车直接转诊至我院急诊,极大缩短了就诊时间。患儿到达医院后,急诊科医师第一时间会通知我科,并给予吸氧、监测生命体征等处理,紧急情况下气管插管,联系麻醉科急诊绿色通道下全麻取异物。有严重并发症的患儿,术后转入 ICU 进一步治疗。若异物经气管镜无法取出,紧急联系胸外科进行手术协助。术后儿科、呼吸科以及影像科等会对患儿恢复情况进行整体评估。

3.2 关于术前 MDCT 的应用

MDCT 扫描后通过计算机技术将扫描数据重建的冠状面、矢状面、任意斜面及曲面的图像重新排列,MDCT 的三维成像对透光性异物,是一种非常敏感的检测方法,可直接显示异物,检出异物的阳性率及准确率明显提高,且非入侵性、安全,易为患儿及家属接受^[13-14];同时,MDCT 可提供关于异物的准确信息,如位置、形状、性质、大小、周围组织炎症的情况、并发症等,便于我们评估病情及规划手术,可达到减少手术时间、减少术中并发症的发生率^[15-16]。我们对异物史不明确、症状不典型的患儿、全身情况允许但伴有全身并发症的患儿或对于部分家长对于气管异物取出存在顾虑的患儿,可采用 MDCT 和后处理技术。

本组 319 例气管异物中,除 32 例患者于外院行胸部 CT 检查外,其余 287 例患者均采用 MDCT 和后处理技术,诊断符合率为 100%。因此,我们认为 MDCT 及后处理技术可作为确认可疑儿童气管异物的方法,其主要缺点是暴露于辐射中,我们需要避开过度使用断层扫描和降低管电流到最低限度。但是,对于气管梗阻症状明显或者评估异物位于主气管,病情危重病史明确者,应立即行气管镜检查异物取出术,而不是强求明确诊断而延误救治时机。

3.3 关于麻醉及药物的选择

气管支气管异物多见于儿童,本研究中儿童占 318 例(99.7%),成人 1 例(0.3%)。由于儿童特殊的生理解剖特点,麻醉与手术共用同一气道,麻醉管理风险增大,因而对麻醉的安全性和效果要求很高。首先儿童配合差,需在全麻下手术;其次如何在运用保留自主呼吸的静脉复合全身麻醉时避免因置入气管镜引起反射性喉痉挛、屏气、心跳骤停及呼吸停止;如何判断合适的麻醉深度既保证自主呼吸使患

儿得到充分的氧气,又可抑制气管和咽喉反射产生;既避免异物移位,又避免麻醉抑制循环、呼吸功能的情况下顺利取出异物,及在麻醉诱导异物取出后是否实施气管内插管辅助,这些都需要麻醉医生丰富的临床经验,因而我们认为小儿异物取出术实施麻醉是气管异物取出的关键操作。

我们所选择的麻醉药物,主要包括七氟醚、丙泊酚、利多卡因等^[17]。其中七氟醚血气分配系数较低,经肺摄取后在血液中的分压能迅速升高,因此七氟醚诱导及苏醒作用均很迅速,其诱导过程也较平稳,极少有兴奋现象,加之其对呼吸道无刺激性,不增加呼吸道分泌物;丙泊酚作为一种速效、短效静脉麻醉药,现已在临床广泛应用,可有效地抑制咽喉反射、降低患儿呛咳发生率,研究表明其与七氟醚配合使用,应用于气管、支气管手术麻醉效果较好;利多卡因也能明显抑制咽喉部及气管反射,气管内异物手术中应用利多卡因完善表面麻醉至关重要。应用麻醉后,最佳效果为患儿术中下颌松弛、无挣扎,麻醉平稳,能够保持足够的肺泡气体交换,最大限度降低术中呛咳、屏气现象,术后苏醒快、进而气道的保护性反射恢复正常状态。

3.4 关于手术操作技巧

本研究中,317 例气管支气管异物全部由硬支气管镜成功取出,手术操作过程中存在一定的技巧。所有患者采取以助手抱头的方式,保持口腔、喉、声门、气管在同一直线上,根据年龄选择合适气管镜,要求直视下硬质气管镜通过声门。对于大多数硬度不高的植物类异物选择抱钳,可以更好地保护气管壁黏膜;对于硬度高或嵌顿的异物可使用抓钳;对于笔帽一类易形成负压的特殊类型异物,采用鳄鱼嘴钳。对于较大、易碎、易滑脱的异物,可分块取出,以减少发生窒息的风险;对于其他异物尽量完整一次性取出,避免碎屑进入段以下支气管,硬质支气管镜无法钳取,需借助肺泡灌洗。

3.5 关于并发症的处理

气管支气管异物最常见的并发症是支气管肺炎,异物滞留时间长可引起肉芽增生、肺不张、呼吸窘迫、心力衰竭等,尖锐异物可导致出血、气胸、气肿等,而气胸是危重及少见的并发症^[17]。气管支气管异物的并发症的处理最为重要的是将异物取出,伴明显呼吸困难则需紧急处理;严重气胸需行胸腔闭式引流,待肺复张后取出异物,其他并发症未做特殊处理在异物取出后会逐渐恢复^[18]。

关于并发症的处理如下:①肺部感染:通过影像

学检查如胸部三维重建 CT 或支气管镜检查等诊断;气管支气管异物的患儿应尽早手术取出异物;术中若分泌物较多,可术后进行肺泡灌洗,必要时转至儿科或呼吸科进一步诊治;②阻塞性肺气肿:异物阻塞导致的肺气肿,将异物取出后肺气肿自行缓解;③肺不张:支气管镜下取出异物后多数肺不张可缓解。对于时间较久的肺不张,必要时可转至胸外科手术切除不张的肺叶或肺段;④气胸、纵隔气肿:若出现呼吸困难、心力衰竭、气胸时应立即请胸外科会诊行胸腔闭式引流;术中避免正压通气或高频通气;⑤喉水肿:异物刺激,手术操作粗暴,反复进镜等均可导致。轻柔操作、术前应用糖皮质激素可有效预防。当出现喉水肿时,立即给予糖皮质激素、雾化吸入等治疗,必要时行气管插管或气管切开术;⑥喉、支气管痉挛:保持自主呼吸的麻醉方式痉挛发生率相对较高。表现为喉鸣、呼吸困难,严重的出现窒息。需立即解除病因,加深麻醉,托起下颌,经面罩或气管插管行正压通气缓解呼吸困难;⑦肺水肿、心衰:控制症状情况下气道异物取出,而后心电监护,必要时请 ICU、心内科、呼吸科等相关科室协助诊治。

3.6 关于 MDT 在气管支气管异物诊疗中的合理使用

气管支气管异物的早起有效诊断尤其重要。本研究中应用 MDT 模式在 24 h 内获得有效诊断的呼吸道异物病例占 45.2%。如急诊科对异物误呛病史的询问,耳鼻咽喉头颈外科对无特异性症状的病例的追溯,影像科对患儿的有效辅助检查及协助诊断,麻醉科对手术的患儿的全身麻醉,儿科、呼吸科甚至胸外科对并发症的协助治疗,ICU 对危重症患儿术后的治疗等等,以上各个科室的通力协作才达到对疾病的及时诊疗。参与 MDT 的团队成员要根据个体差异,取各科所长从而有效合作^[19]。综上,MDT 的有效运行需要一个能够整体把握全局的主导科室,耳鼻咽喉头颈外科作为手术科室可以承担这个角色,这对耳鼻咽喉科医师提出了更高要求,要求医生能够横向把握多学科知识。气管支气管异物疾病的基础研究经验、综合治疗能力、理论联系实际能力以及对不同治疗手段进行合理运用与衔接的能力等对 MDT 的团队领导者来说是至关重要的^[20]。而且,随着 MDT 在国内的普及,根据我们的实际应用情况来看,不仅是临床应用能力,管理理念和经验、权威性和号召力也是必不可少的。当然,MDT 的应用也存在不足。MDT 模式应用需要更多的人力、物力、财力的支持。呼吸道异物的就诊过程通常

是比较危急的,各个团队成员有时不能有效调整时间冲突,这对MDT的应用带来了局限。如何让MDT在呼吸道异物的诊治中扎根,建立规范化的MDT模式是我们共同面临的问题。

参考文献:

- [1] 纪尧峰,张德勇. 硬质支气管镜联合纤维支气管镜治疗气管异物9例[J]. 中国耳鼻咽喉颅底外科杂志, 2013, 19(2): 172-173.
- [2] 韩琨,项骁,王畅,等. 北京市7334例住院儿童意外伤害流行病学特征分析[J]. 中华疾病控制杂志, 2015, 19(5): 431-434.
- [3] 郭刚智,韦丹. 2286例儿童意外伤害的临床分析[J]. 中国小儿急救医学, 2017, 24(2): 128-131.
- [4] Mhamad M, Alnahwi T, Alshayeb H, et al. Medical emergencies encountered in dental clinics: A study from the Eastern Province of Saudi Arabia[J]. J Family Community Med, 2015, 22(3): 175-179.
- [5] Chai J, Wu XY, Han N, et al. A retrospective study of anesthesia during rigid bronchoscopy for airway foreign body removal in children: propofol and sevoflurane with spontaneous ventilation [J]. Paediatr Anaesth, 2014, 24(10): 1031-1036.
- [6] 姚广付,孙国华,李筱. 七氟醚+舒芬太尼+丙泊酚+阿曲库铵并高频射通气在小儿气管异物取出术中的应用[J]. 现代中西医结合杂志, 2013, 22(32): 3628-3629.
- [7] 邓碧凡,汤伟光,谢睿彬,等. 气管异物的类型和手术难度相关性研究[J]. 中国中西医结合耳鼻咽喉科杂志, 2018, 26(1): 58-60.
- [8] 陈玲玲,周力,费建,等. 芬太尼与瑞芬太尼用于小儿气管异物取出术的对比研究[J]. 中国内镜杂志, 2017, 5(12): 41-45.
- [9] Lamb BW, Wong HW, Vincent C, et al. Teamwork and team performance in multidisciplinary cancer teams: development and evaluation of an observational assessment tool[J]. BMJ Qual Saf, 2011, 20(10): 849-856.
- [10] Taylor C, Atkins L, Richardson A, et al. Measuring the quality of

MDT working: An observational approach [J]. BMC Cancer, 2012, 12: 202.

- [11] 徐恩明,徐忠强,王智楠,等. 支气管镜直接法取高难高危气管支气管异物的体会[J]. 中华耳鼻咽喉头颈外科杂志, 2012, 47(12): 982-986.
- [12] 刘青. 多层螺旋CT多方法三维重建技术在诊断小儿气管支气管异物中的应用价值研究[J]. 中国医疗器械信息, 2019, 25(7): 49-50.
- [13] 顾维. 多层螺旋CT重组技术在小儿气管、支气管异物中的应用研究[J]. 影像研究与医学应用, 2018, 14(2): 79-80.
- [14] 卢春,程鲲. X线与螺旋CT在小儿气管、支气管异物诊断中的价值分析[J]. 医学影像学杂志, 2017, 27(2): 360-362.
- [15] 王震震. 多层螺旋CT低剂量扫描结合后处理技术对小儿支气管异物的诊断价值[J]. 影像研究与医学应用, 2019, 10(4): 126-127.
- [16] 刘宏强. 小儿气管异物取出术麻醉中七氟醚复合丙泊酚和芬太尼的作用[J]. 中外医学研究, 2018, 16(14): 126-127.
- [17] 中华医学会耳鼻咽喉头颈外科学分会小儿学组. 中国儿童气管支气管异物诊断与治疗专家共识[J]. 中华耳鼻咽喉头颈外科杂志, 2018, 53(5): 325-338.
- [18] 王亚芳,宋英鸾,温鑫,等. 儿童支气管异物合并纵隔气肿的围手术期处理[J]. 中国耳鼻咽喉头颈外科, 2018, 25(3): 167-168.
- [19] 陈爱民,上官翰京,骆献阳. 小儿气管及支气管异物多学科协同治疗[J]. 临床耳鼻咽喉头颈外科杂志, 2014, 28(1): 52-53.
- [20] 陈晶,李志伟,张艳桥. MDT在肿瘤领域的发展[J]. 现代肿瘤医学, 2019, 27(5): 895-898.

(收稿日期:2020-03-24)

本文引用格式:钟翠萍,王新兰,田海月,等. 319例气管支气管异物的临床诊治分析[J]. 中国耳鼻咽喉颅底外科杂志, 2021, 27(3): 310-315. DOI:10.11798/j.issn.1007-1520.202120254

Cite this article as: ZHONG Cuiping, WANG Xinlan, TIAN Haiyue, et al. Clinical analysis of 319 cases of tracheobronchial foreign body[J]. Chin J Otorhinolaryngol Skull Base Surg, 2021, 27(3): 310-315. DOI:10.11798/j.issn.1007-1520.202120254