

(9): E23-25.

[4] 施磊, 柳柯, 赵宁, 等. 筛骨垂直板气化合并囊肿感染的临床诊断和治疗分析[J]. 临床耳鼻咽喉头颈外科杂志, 2011, 25(7): 312-314.

Shi L, Liu K, Zhao N, et al. A clinical diagnosis and treatment of ethmoid bone gasification in company with infection[J]. Journal of Clinical Otorhinolaryngology Head and Neck Surgery, 2011, 25(7): 312-314.

[5] 刘锦宇, 刘启桐, 闫占峰, 等. 鼻中隔气化的CT特征分析[J]. 中国耳鼻咽喉颅底外科杂志, 2016, 22(1): 69-71.

Liu JY, Liu QT, Yan ZF, et al. Analysis of CT features of nasal septum gasification [J]. Chin J Otorhinolaryngol Skull Base Surg, 2016, 22(1): 69-71.

[6] 韩德民. 鼻内镜外科学[M]. 第2版. 北京: 人民卫生出版社,

2012; 229.

Han DM. Nasal endoscopic surgery[M]. 2nd ed. Beijing: People's Medical Publishing House, 2012; 229.

[7] 吴环立. 颅底临床解剖标志与颅底肿瘤手术的安全性分析[J]. 中国实用神经疾病杂志, 2015, 18(8): 105-106.

Wu HL. Safety analysis of clinical anatomical landmarks and skull base tumor surgery[J]. Chinese Journal of Practical Nervous Diseases, 2015, 18(8): 105-106.

(收稿日期: 2018-10-09)

本文引用格式: 肇越, 赵雅慧, 周金慧, 等. 前颅底鸡冠和筛骨垂直板黏液囊肿1例[J]. 中国耳鼻咽喉颅底外科杂志, 2019, 25(4): 436-437. DOI: 10.11798/j.issn.1007-1520.201904021

DOI: 10.11798/j.issn.1007-1520.201904022

· 病案报道 ·

鼻咽部息肉1例

牛红思, 汤勇, 杨一兵, 张帆, 杨晶, 方浩

(昆明医科大学第一附属医院耳鼻咽喉科, 云南昆明 650032)

中图分类号: R739.63

鼻咽部肿物是耳鼻咽喉科很常见的一类疾病。通常情况下, 位于鼻咽部的良性肿物为鼻咽部纤维血管瘤、后鼻孔息肉等, 恶性肿物为鼻咽癌等。而原发于鼻咽部的息肉是非常罕见的, 现报道1例。

1 病例报告

患者, 女, 19岁, 因左鼻塞9月余于2018年7月9日入院, 患者自诉9个月前无明显诱因出现左侧鼻塞, 鼻塞呈间断性, 低头时鼻塞明显加重, 感冒后上述症状加重, 不伴流涕、鼻出血、耳痛、耳闷及听力下降, 无视物模糊、牙痛、嗅觉下降及头痛。行鼻窦CT检查示(图1)鼻咽部肿物。鼻内镜下见双侧鼻腔通畅, 鼻腔黏膜稍充血, 未见明显异常分泌物, 双侧下鼻甲不大。鼻咽顶后壁偏左可见淡紫蓝色肿物, 表面光滑, 无充血、出血、糜烂及溃疡, 右侧咽隐

窝黏膜光滑, 右侧咽鼓管口及圆枕未见明显异常, 无异常分泌物。耳镜检查示双侧外耳道通畅, 左侧鼓膜稍浑浊、内陷, 右侧鼓膜完整, 标志清。入院行电测听检查示左耳为轻度传导性听力下降, 右耳正常; 声导抗检查示: 左耳B型图, 右耳AS型图。2018年7月9日鼻咽部增强MRI示: 鼻咽腔顶部偏左侧囊性灶(图2), 多为良性, 病灶与左侧咽隐窝相致左侧咽鼓管受阻, 同侧中耳乳突区继发性炎性改变。嗜酸性粒细胞为 $0.08 \times 10^9/L$ ($0.02^9/L \sim 0.52^9/L$)。完善术前常规检查后, 在静吸复合全身麻醉下行鼻内镜鼻咽部病变切除术。术中可见后鼻孔完全被淡紫蓝色肿物填充, 表面光滑(图3), 质韧, 完整切除肿物, 可见肿物来源于左侧鼻咽部顶后壁, 术中出血约5 ml。病理检查为鼻咽部息肉伴黏膜慢性炎症及小血管增生(图4)。患者术后恢复可。

作者简介: 牛红思, 女, 在读硕士研究生。
通信作者: 汤勇, 研究生, Email: yongtang0929@sina.com

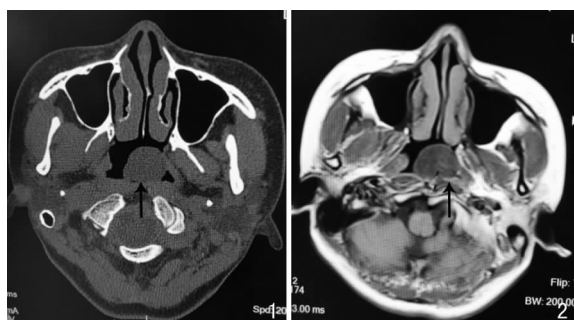

图1 鼻窦平扫CT(轴位)可见鼻咽部肿物(↑) 图2 鼻咽增强MRI(轴位)鼻咽部肿物未见强化(↑)

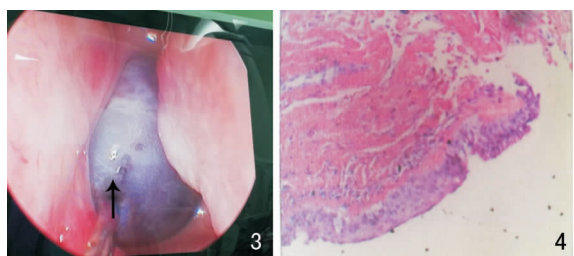


图3 手术视野下见左鼻咽顶后壁的暗紫色肿物,表面光滑(↑) 图4 病理检查图(HE ×20)

2 讨论

鼻咽息肉实属罕见。其发生可能与鼻息肉的机理相似,为多因素致病,是由鼻腔黏膜变态反应和反复感染引起组织水肿产生的新生物。自1977年由Tos等提出“上皮破裂理论”以来,鼻息肉的发病机理至今无突破性进展^[1],因此,鼻咽息肉的病因也尚需进一步研究。

鼻咽息肉以鼻塞为主要症状,常表现为持续性,并渐进性加重。同时伴流脓涕和(或)清涕,嗅觉减退或消失及睡时张口呼吸。当鼻咽部息肉阻塞咽鼓管咽口时,会出现听力下降或耳鸣。病情迁延可能并发鼻窦炎及鼻部、前额疼痛。

鼻内镜检查可见一个或多个表面光滑、灰白色或淡红色荔枝肉样半透明肿物,时有带蒂,质软,触之不痛,不易出血。同时鼻腔内可见脓性或浆液性分泌物。其次,CT对息肉的灵敏度、分辨率较高^[2],因此影像学CT、磁共振检查也作为此病的辅助检查。其结果回报通常为良性病灶。虽然缺乏特异性的影像学表现,但其影像学图像能为本病的诊断和治疗提供有价值的参考,如病灶大小、内部结构特点、累及范围以及手术方案的拟定。

鼻咽息肉的诊断依靠病史、临床表现及体征,并结合辅助检查可诊断。不过确诊需依靠病理和

(或)免疫组化检测。正如Chen等^[3]报道的3例被误诊的原发于鼻咽部的息肉,都因术后病理检查才得以确诊。由于鼻咽息肉位置的特殊性,还需与以下疾病相鉴别,如鼻咽纤维血管瘤、鼻内脑膜脑膨出、上颌窦后鼻孔息肉、鼻咽癌等^[4]。

鼻咽息肉以手术治疗为主。鼻内镜手术下可以看清肿物与周围组织的关系,能彻底清除肿物,又能避免损伤神经,并减少出血。药物治疗为鼻腔内用鼻喷激素等治疗。此病有复发倾向,术后需定期复查。

此例患者虽以鼻塞为主要症状,但鼻内镜下鼻咽顶后壁偏左可见淡紫蓝色肿物,表面光滑,无充血、出血、糜烂及溃疡。鼻腔鼻窦CT仅可示为鼻咽部肿物。此患者鼻咽部肿物已经明显阻塞咽鼓管咽口,故电耳镜下见患者左侧鼓膜稍浑浊、内陷。根据上述条件,此病例在我科初步诊断为鼻咽部血管瘤。然而因术后的病理检查,才得以确诊为鼻咽息肉。

在临床工作中,对于以鼻塞为主要症状,鼻内镜检查下为鼻咽部肿物就诊的患者,要高度警惕,不能草率下诊断。其次,坚持规范系统性治疗,定期全程随访是获得痊愈的重要保证。此类病例罕见,报道较少,对该病的认识还需进一步深入研究。

参考文献:

- [1] 罗晓,徐开伦.鼻息肉发病机制中Th2类相关细胞因子与嗜酸性粒细胞的关系[J].中国耳鼻咽喉颅底外科杂志,2012,18(3):244-248.
Luo X, Xu KL. Relationship between Th2 related cytokines and eosinophil in the pathogenesis of nasal polyps[J]. Chin J Otorhinolaryngol Skull Base Surg, 2012,18(3):244-248.
- [2] Oliveira CR, O'Brien RT, Matheson JS, et al. Computed tomographic features of feline nasopharyngeal polyps[J]. Vet Radiol Ultrasound,2012,53(4):406-411.
- [3] Chen H, Mo MQ, Ng CL, et al. Primary nasopharyngeal polyps: a case series on a rare clinical entity[J]. Eur Arch Otorhinolaryngol,2017,274(10):3659-3665.
- [4] 张玲染,曹文栋,安新山.鼻咽部脂肪瘤1例[J].中国耳鼻咽喉颅底外科杂志,2016,22(6):505-506.
Zhang LR, Cao WD, An XS. Nasopharyngeal lipoma: a case report[J]. Chin J Otorhinolaryngol Skull Base Surg, 2016,22(6):505-506.

(收稿日期:2018-11-27)

本文引用格式:牛红思,汤勇,杨一兵,等.鼻咽部息肉1例[J].中国耳鼻咽喉颅底外科杂志,2019,25(4):437-438. DOI:10.11798/j.issn.1007-1520.201904022