

DOI:10.11798/j.issn.1007-1520.201904008

· 下咽癌专栏 ·

39例环后癌的外科治疗及临床疗效分析

陈淳¹, 刘东², 谢晋¹

(1. 上海交通大学医学院附属新华医院耳鼻咽喉头颈外科, 上海 200092; 2. 上海交通大学医学院附属仁济医院耳鼻咽喉头颈外科, 上海 200025)

摘要: **目的** 探讨环后癌的外科治疗方法及临床疗效。**方法** 回顾性分析2010~2018年行外科治疗的39例环后癌患者,其中男38例,女1例;年龄39~70岁。根据2002年UICC分期规定:I期7例,II期7例,III期8例,IV期17例。行保留喉功能者25例,不保留喉功能者14例;在完整切除肿瘤后进行咽喉功能的修复重建。术前诱导化疗+手术+术后辅助放疗者15例,手术+术后辅助放疗者14例,术前诱导化疗+手术者8例,单纯手术者2例。**结果** 术后出现咽瘘5例,下咽狭窄2例,分别予换药和食管镜下扩张后II期愈合。随访时间5~65个月,随访5年及以上者5例,健在1例;随访3年以上者18例,健在7例,其余未随访至3年,7例失访。经Log-rank检验,是否保留喉功能组间、进行术前诱导化疗联合术后辅助放疗的患者与仅进行术后辅助放疗的患者组间、患者有无淋巴结转移组间、及I-II期与III-IV期组间生存率差异均无统计学意义($P > 0.05$)。**结论** 随着环后癌外科治疗的发展,在安全切除癌灶的基础上可酌情保留中晚期喉功能,结合外科综合治疗可一定程度提升患者生活质量。

关键词: 环后癌;喉功能;化疗;生存率;预后

中图分类号:R739.63

Surgical treatment and clinical efficacy of postcricoid carcinoma in 39 cases

CHEN Chun¹, LIU Dong², XIE Jin¹

(1. Department of Otorhinolaryngology Head and Neck Surgery, Xinhua Hospital Affiliated to Shanghai Jiaotong University School of Medicine, Shanghai 200092, China; 2. Department of Otorhinolaryngology Head and Neck Surgery, Renji Hospital, Shanghai Jiaotong University School of Medicine, Shanghai 200025, China)

Abstract: **Objective** To investigate the surgical treatment and clinical efficacy of postcricoid carcinoma. **Methods** Clinical data of 39 cases suffering from postcricoid carcinoma surgically treated from 2010 to 2018 were analyzed retrospectively. Of them 38 were male and 1 was female, aged from 39 to 70 years old. According to the UICC staging system in 2002, their clinical stages were as follows: 7 cases were in stage I, 7 in stage II, 8 in stage III and 17 in stage IV. The laryngeal function was retained in 25 cases and not retained in 14. The pharyngeal and laryngeal functions were reconstructed after complete resection of the tumors in all cases. As for the adjuvant therapy, 15 cases underwent preoperative induction chemotherapy and post-operative radiotherapy, 14 cases underwent post-operative radiotherapy, 8 cases underwent preoperative induction chemotherapy, and 2 received surgical treatment alone. **Results** Postoperative pharyngeal fistula and hypopharyngeal stenosis occurred in 5 and 2 cases, and were healed in stage II by dressing and esophagoscopy dilatation respectively. The follow-up period ranged from 5 to 65 months. 7 cases were lost to follow-up. One of the 5 cases who had been followed up for 5 years and above was alive. 18 cases had been followed up for more than 3 years, and 7 were alive. The follow up period was shorter than 3 years in the remaining 9 cases. Log-rank test showed that there were no significant differences in survival rates between groups with and without laryngeal function preservation, with and without preoperative induction chemotherapy, with and without cervical lymph node metastasis, and those in stage I~II and stage III~IV (all $P > 0.05$). **Conclusion** With the development of surgical treatment for postcricoid carcinoma, the laryngeal function can be preserved appropriately in middle and advanced cases on the basis of safe excision of cancer.

focus, which can improve the quality of life of patients to some extent while combined with comprehensive surgical treatment.

Key words: Postcricoid carcinoma; Laryngeal function; Chemotherapy; Survival rate; Prognosis

环后区为下咽部的潜在性腔隙,连接下咽与食管,是下咽癌中最为罕见的亚型,由于位置隐匿,环后癌少有早期发现者,5年生存率约13%~30%^[1-2]。在环后癌手术中如何进行有效的咽喉功能重建是外科治疗的难点,咽喉重建不仅要考虑解剖结构上的修复,更要考虑恢复咽喉的良好生理功能。在彻底切除肿瘤后,根据实际的缺损情况,结合患者个体状况,选用相应的修复方法和材料,本组所采用的修复方法包括:局部残余黏膜、人工口腔修复膜、替尔氏皮片、颈前带状肌瓣、颈阔肌皮瓣、胸锁乳突肌皮瓣、胸大肌肌皮瓣、喉气管瓣、管状胃上提。现选取我科2010~2018年39例环后癌的外科综合治疗过程,将体会总结如下。

1 资料与方法

1.1 临床资料

收集笔者原工作单位上海市第一人民医院耳鼻咽喉头颈外科共手术治疗环后癌39例,男38例,女1例;年龄39~70岁,平均年龄55岁。根据2002年UICC分期标准,Ⅰ期7例,Ⅱ期7例,Ⅲ期8例,Ⅳ期17例。病例纳入标准:①术前病理确诊为环后癌;②电子喉镜及影像学检查明确原发于环后区前壁或后壁;③在我科接受外科治疗;④具有完整的临床资料和随访结果。排除标准:①术前已发现远处转移或复发者;②合并严重心脑血管等基础疾病未接受手术者。临床首发症状包括:咽部异物感22例(56.4%),吞咽时疼痛或进食障碍26例(66.7%),声音嘶哑3例(7.6%),摸及颈部淋巴结肿大10例(25.6%)。有吸烟史患者21例(52.5%),嗜酒史患者17例(42.5%)。

1.2 手术方法

术前局麻下常规行气管切开,气管插管静脉复合麻醉。仰卧位,取颈部大U型、半H或H型切口。进咽腔的入路根据肿瘤位置的高低及范围的大小,沿患侧甲状软骨板后缘切开咽缩肌及软骨膜,切除患侧舌骨大角、部分或全部甲状软骨板。自安全处预置牵引线,切开进入下咽腔,距肿瘤边界>5mm切除肿瘤(图1、2)。其中行保留喉功能者25例,不保留喉功能者14例;在完整切除肿瘤后进行咽喉功能的修复重建。具体数据见表1。

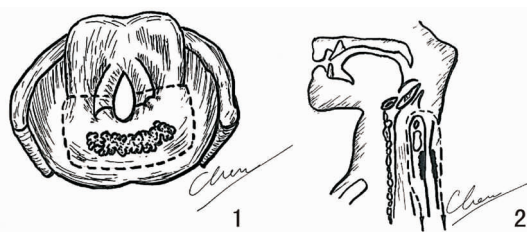


图1 环后区T1、T2病变切除范围 图2 环后T2、T3病变切除范围

表1 环后癌的TNM分期 (例)

分期	保留喉功能				不保留喉功能			
	T1	T2	T3	T4	T1	T2	T3	T4
N0	5	6	0	2	2	1	0	1
N1	3	2	1	2	0	0	2	2
N2	1	2	1	0	0	1	1	3
N3	0	0	0	0	0	0	0	1
合计	9	10	2	4	2	2	3	7

癌肿局限于环后区前壁或后壁的黏膜,或环后区前壁癌仅累及局部环状软骨板,喉内及食管无受累的T1、T2期患者,局部残余组织拉拢修复下咽,其中局部残余黏膜缝合2例,单蒂带状肌瓣4例,局部残余黏膜+单蒂带状肌瓣6例,会厌+局部残余黏膜+单蒂带状肌瓣3例。侧后方缺损用胸锁乳突肌皮瓣或胸大肌皮瓣修补,共5例。如癌肿侵犯食管入口,保喉术中5例采用管状胃上提(图3):腹部组使用胃肠切割吻合器将胃制成管状胃,颈部组从下咽送食管剥离器至食管下端,与食管断端固定向上内翻剥脱全食管,切开胃底与下咽或口咽部切缘吻合。

癌肿侵犯环状软骨板、喉区或食管受累范围大者不宜保喉,其中7例采用全喉全下咽广泛切除,1例采用胃上提法,6例采用喉气管瓣修复:根据颈段食管受累范围决定制备的气管环长度,并切除会厌。侧置式喉气管瓣修复下咽和颈段食管缺损,瓣的上口与下咽或口咽部切缘缝合,瓣的下口与颈段食管上断端吻合(图4)。

1.3 辅助治疗

本组患者除常规Ⅰ期手术治疗外,术前诱导化疗方案采用分子靶向药、铂类联合氟尿嘧啶,其中使用分子靶向药尼妥珠单抗6例,西妥昔单抗12例;使用顺铂8例,洛铂10例。每3周为1个化疗周期,化疗2个周期后评估化疗疗效,再行手术治疗。术后辅助

放疗技术均采用调强放疗,常规分割,放疗剂量为 50~60Gy,术后放疗范围包括术后瘤床,高危亚临床区域及淋巴引流区。其中 8 例在放疗时同步进行 DPF 方案增敏化疗,DPF 即多西他赛(Docetaxel, D),顺铂(Cisplatin, P),氟尿嘧啶(5-Fu, F)。

1.4 统计学方法

本文统计学方法采用 SPSS 20.0 软件。用 SPSS 做 Kaplan-Meier 法单因素生存率分析,差异性检验采用 Log-rank 法, α 值取 0.1。

2 结果

2.1 随访情况

经 5~65 个月的随访,随访 5 年及以上者 5 例,健在 1 例;随访 3 年及以上者 18 例,健在 7 例;其余随访未及 3 年,已有 4 例患者于术后 3 个月、7 个月(2 例)及 9 个月死亡。39 例患者行术前诱导化疗+手术+术后辅助放疗者 15 例,手术+术后辅助放疗者 14 例,术前诱导化疗+手术者 8 例,单纯手术者 2 例。术前诱导化疗组保留喉功能者为 16/23(69.6%),未进行术前诱导化疗组保留喉功能者为 7/16(43.8%)。

2.2 手术疗效与术后并发症

34 例 I 期愈合,5 例 II 期愈合。II 期愈合患者中,术后因围手术期感染及全身情况不佳出现咽瘘 5 例(12.8%),其中 3 例经换药后愈合,1 例首次手术修补失败后拒绝二次修补,出院后于当地医院行胃造瘘,1 例经换药后未愈拒绝手术修补。术后下咽狭窄 2 例(6.25%),均行全麻下食管镜扩张术,其中 1 例术后出现咽瘘,经换药后愈合。全部患者经口进食吞咽成功率为 25/32(78.1%)。图 5、6 为胸大肌联合带状肌皮瓣修复下咽后壁及食管及术后 1 个月电子喉镜下疗效图。术后随访有效的保留喉功能的 20 例患者中未拔除气管套管的为 4 例,未保留喉功能的患者 12 例。术后放疗后吞咽困难 1 例,鼻饲至今。随访期间死亡 15 例,其中死于肿瘤原位复发 7 例;颈淋巴结转移至颈动脉破裂出血 3 例;住院期间心功能衰竭 4 例,其中 2 例为肿瘤复发行挽救性手术后心力衰竭;远处转移 1 例。

2.3 影响生存率的单因素分析

用 Kaplan-Meier 生存率曲线法分析各临床病理因素对预后影响的单因素分析见表 2,各组生存率图 7~10。是否保留喉功能组间、进行术前诱导化疗联合术后辅助放疗的患者与仅进行术后辅助放疗

的患者组间、有无淋巴结转移组间、I-II 期与 III-IV 期组间生存率差异经 Log-rank 检验均无统计学意义(P 均 >0.05)。

表 2 32 例环后癌患者部分临床因素对生存率影响的单因素分析

因素	例数	χ^2	P
是否淋巴转移			
pN0	26	1.53	0.22
pN ⁺	6		
分期			
I、II 期	7	0.065	0.80
III、IV 期	25		
是否保留喉功能			
保留	21	0.079	0.78
不保留	11		
是否化疗			
化疗	20	0.008	0.93
未化疗	12		

注:表中 32 例为随访有效患者例数

3 讨论

环后癌是下咽癌中少见亚型,以鳞状细胞癌为主,肿瘤细胞分化程度多数较差,临床上早期诊断较难,确诊时常已属于中晚期^[3],预后及生存质量较差。环后癌预后差的主要原因:①解剖位置隐蔽,临床症状出现较晚,门诊喉镜不易发现早期病变;②有沿黏膜及黏膜下弥漫性浸润的特点,实际病变范围可能超出喉镜所示范围;③易造成周围组织结构受累,如:喉、口咽、颈段食管;④有一定多灶性的可能,即跳跃式扩展;⑤易发生颈淋巴结转移和远处转移^[4]。

我们在环后癌的外科治疗措施中,酌情采用了以根治性手术联合术前诱导化疗和术后放疗为主的个体化的综合治疗方案,“因地制宜,因人施治”。本组保留喉功能组与不保留喉功能组患者用 Kaplan-Meier 计算生存率曲线,经 Log-rank 检验生存率差异无统计学意义,与国外大数据临床报道结论相同。但均发现,在不降低生存率的基础上,提高了保存器官功能的可能性,改善了患者的生存质量,同时可减少单纯放化疗所带来的副作用。经验与体会总结如下。

3.1 保留喉功能环后癌手术的适应证与禁忌证

T1、T2 的环后癌是保留喉功能最佳适应证,经选择的 T3 及少数 T4 亦可行保喉手术。如癌肿局限于环后区前壁或后壁的黏膜,或环后区前壁癌仅累及局部环状软骨板,喉内无受累,病变未达食管入

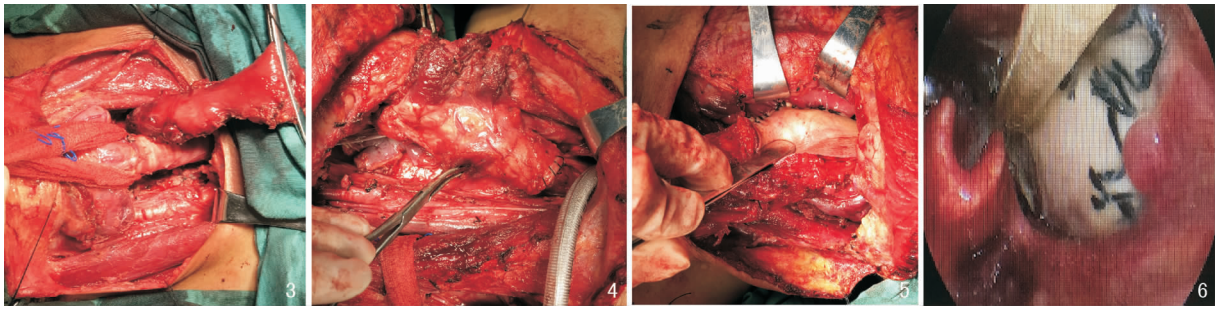


图3 胃上提修补下咽及食管 图4 喉气管瓣修补下咽及颈段食管 图5 胸大肌联合带状肌瓣修复下咽后壁及食管
图6 术后1个月电子喉镜下复查修复效果

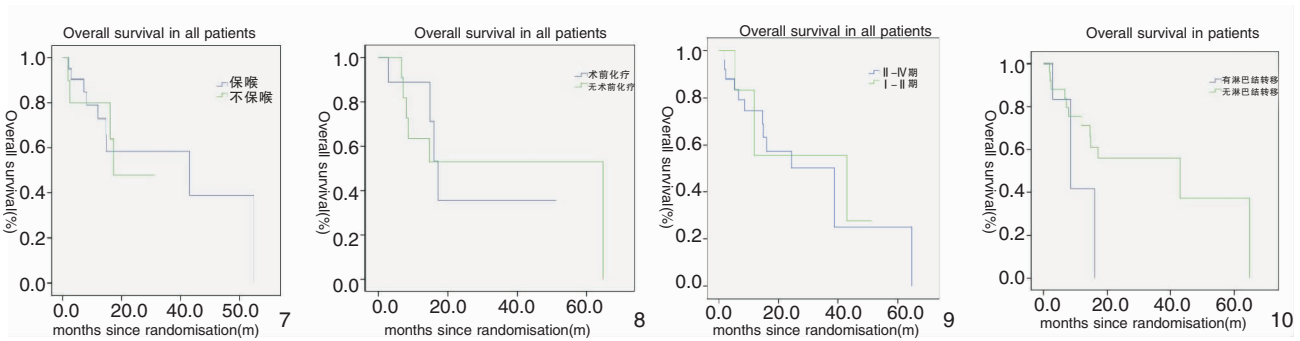


图7 保留喉功能组与不保留喉功能组 Kaplan-Meier 生存曲线比较图 图8 术前化疗组与未化疗组 Kaplan-Meier 生存曲线比较图
图9 I、II 期患者与 III、IV 期患者 Kaplan-Meier 生存曲线比较图 图10 有无颈淋巴结转移患者 Kaplan-Meier 生存曲线比较图

口,无明显吞咽障碍者。肿瘤切除后,经术中切缘冰冻检测,喉前半组织及后半组织的大部可以得到保留,可采取适宜的手术方式修复重建咽喉功能。环后癌 T3 ~ T4 病变多向前方、下方扩展,向前可侵犯披裂、梨状窝内侧壁、环状软骨板,向下可侵及颈段食管。当环后癌侵透环状软骨板时;经双侧梨状窝内侧壁广泛浸润前内侧的喉旁间隙时;向后累及椎前筋膜时;甲状软骨受侵时;一侧声带固定伴对侧喉内亦受累时;以上情况如勉强保留少部分残余喉组织,肿瘤的安全切缘多难以得到保证,需行全喉及下咽的广泛切除。年老体弱肺功能较差者,亦不宜强行保留喉功能。但环后区后壁癌的上下扩展,向上累及口咽部,或向下累及食管入口者,两侧扩展未及喉体时,并不是保留喉功能手术的绝对禁忌证。

3.2 咽喉功能的修复重建方法

目前在下咽癌手术中,多种组织瓣和器官替代等方法的应用已渐趋成熟,常用自体修复组织的主要有:胸大肌肌皮瓣、颈前带状肌瓣、颈阔肌皮瓣、胸锁乳突肌皮瓣、游离前臂皮瓣、背阔肌皮瓣、胸三角皮瓣等;异体修复材料近年来多采用人工口腔修复膜;常用的替代器官有:喉气管瓣、胃管、游离空肠、带蒂结肠等。

环后区前壁癌切除时,喉的后半部常形成缺损,如保留双侧杓状软骨者,可对位缝合喉气管前半部的后切缘;如保留一侧杓状软骨者,喉上口的后部左右不对称,术后易发生误咽,可将制备单蒂颈前肌瓣向后加固缝合,垫高喉的后壁,会厌侧拉遮盖喉上口;如双侧杓状软骨均已切除者,可将喉上提悬吊于舌骨,使会厌后倾,可遮盖部分喉上口;如环后前壁癌深部浸润一侧环状软骨板,而对侧环状软骨板及喉内侧黏膜可得以保留者,可缩缝喉上口并将残喉悬吊于舌骨或舌根。

环后区后壁癌切除后,椎前筋膜表面充分游离咽后壁切缘周围组织,注意避免过分游离颈段食管后方的间隙,以防术后纵隔感染。侧后壁的小范围缺损可采用较薄的胸锁乳突肌皮瓣、颈阔肌皮瓣修复,侧后壁的较大缺损,如已累及食管入口,可采用胸大肌皮瓣修复下咽及颈段食管的侧后壁。当食管入口下方受累接近或超过 3 cm,或胸廓上口以上平面难以获得安全切缘用以吻合时,可采用胃上提或带蒂结肠上徙。近年来,随着胃肠吻合器的广泛使用,使管状胃的制备变得更加便捷,适应证更加广泛,而结肠上徙因术前需肠道准备,术中吻合口多,术后上吻合口易缺血咽瘘,临床应用趋于减少。全

身情况差、年老体弱及肺功能差者,不宜保留喉功能,可采用残喉气管瓣修复。对于在胸廓上口以上可获得安全切缘者,游离前臂皮瓣及游离空肠也是很好的修复材料。Harii 等^[5]最早采用游离前臂皮瓣用于下咽食管重建,该皮瓣薄厚适宜,供皮范围大,符合下咽食管重建的要求。Wei 等^[6]采用游离空肠修复下咽缺损,并认为游离空肠修复下咽吞咽功能恢复好,空肠的解剖和生理特性更接近于颈段食管,空肠内分泌液可助吞咽,对放疗耐受性也较好。熟练掌握显微血管吻合技术和游离组织瓣的使用,可在修复下咽及颈段食管时获得更多的选择。

3.3 环后癌的外科综合治疗进展

环后癌的治疗包括单纯放化疗、单纯手术或放化疗与手术相结合的综合治疗。1996 年 Lefebvre 等^[7]首次对中晚期下咽患者进行 EORTC III 期随机临床对比研究,证明诱导化疗后放疗可在不降低局部控制率及生存率的基础上获得较好的喉功能保留率。随后一些临床研究也得到了相似的结论,最新的欧洲癌症研究与治疗组织(European Organization for Research and Treatment of Cancer, EORTC)随访十年的数据结果指出,下咽癌术前化疗+手术组的中位生存期及无进展生存期与直接手术组无显著差异,但术前化疗组患者中有 8.7% 保留了部分或全部喉功能^[8,9]。Jin 等^[10]回顾性研究发现保留喉功能的患者的总体生存率优于无喉功能保留患者,认为手术联合放疗的治疗仍然是下咽癌患者的有利选择。然而,放化疗可出现相应毒副作用。近期并发症有口腔黏膜炎、放射性皮肤炎等,本组病例中有 2 例出现大面积皮疹。远期并发症包括严重的吞咽功能障碍,需长期鼻饲饮食,生活质量低下。由于放疗后的组织粘连、易缺血坏死等因素,增加了这类挽救手术的技术难度。因此,手术治疗仍是 III 期和 IV 期下咽癌的标准治疗方法,在许多中心被认为是首选治疗方式^[11]。笔者在 2010~2018 年对环后癌的治疗方式从单纯手术治疗,逐步演变为目前常用的“术前诱导化疗+根治性手术+术后辅助放疗”的综合治疗方案。外科治疗的前提是要能安全地完整地切除肿瘤,术中选择合理的手术入路可充分显露肿瘤的全貌,既有利于正确判断肿瘤的实际范围,尽可能恢复下咽腔的类漏斗形结构及喉后壁的解剖形态的对称性,有效地避免或减轻术后误吸,提高患者生活质量。在不断探索改进环后癌治疗方案的同时,我们还应对肿瘤发生、发展及转移机制进行深入研究,以期不断提高环后癌的外科治疗水平。

参考文献:

- [1] Putten L, Bree R, Doornaert PA, et al. Salvage surgery in post-chemoradiation laryngeal and hypopharyngeal carcinoma: outcome and review[J]. Acta Otorhinolaryngol Ital, 2015, 35(3): 162 - 172.
- [2] Carvalho AL, Nishimoto IN, Califano JA, et al. Trends in incidence and prognosis for head and neck cancer in the United States: a site-specific analysis of the SEER database[J]. Int J Cancer, 2005, 114(5): 806 - 816.
- [3] Novák J, Fabian P. Comments on the TNM classification of malignant tumours-7th edition[J]. Klin Onkol, 2011, 24(2): 149 - 150.
- [4] Park SM, Lee DJ, Chung EJ, et al. Conversion from selective to comprehensive neck dissection: is it necessary for occult nodal metastasis? 5-year observational study[J]. Clin Exp Otorhinolaryngol, 2013, 6(2): 94 - 98.
- [5] Harii K, Ebihara S, Ono I, et al. Pharyngoesophageal reconstruction using a fabricated forearm free flap[J]. Plast Reconstr Surg, 1985, 75(4): 463 - 476.
- [6] Wei WI, Lam LK, Yuen PW, et al. Mucosal changes of the free jejunal graft in response to radiotherapy[J]. Am J Surg, 1998, 175(1): 44 - 46.
- [7] Lefebvre JL, Chevalier D, Lubinski B, et al. Larynx preservation in pyriform sinus cancer: preliminary results of a European Organization for Research and Treatment of Cancer phase III trial. EORTC Head and Neck Cancer Cooperative Group[J]. J Natl Cancer Inst, 1996, 88(13): 890 - 899.
- [8] Kim JW, Kim MS, Kim SH, et al. Definitive chemoradiotherapy versus surgery followed by adjuvant radiotherapy in resectable stage III/IV hypopharyngeal cancer[J]. Cancer Res Treat, 2016, 48(1): 45 - 53.
- [9] Department of Veterans Affairs Laryngeal Cancer Study G, Wolf GT, Fisher SG, et al. Induction chemotherapy plus radiation compared with surgery plus radiation in patients with advanced laryngeal cancer[J]. N Engl J Med, 1991, 324(24): 1685 - 1690.
- [10] Jin T, Li X, Lei D, et al. Preservation of laryngeal function improves outcomes of patients with hypopharyngeal carcinoma[J]. Eur Arch Otorhinolaryngol, 2015, 272(7): 1785 - 1791.
- [11] Rades D, Schroeder U, Bajrovic A, et al. Radiochemotherapy versus surgery plus radio(chemo)therapy for stage T3/T4 larynx and hypopharynx cancer-results of a matched-pair analysis[J]. Eur J Cancer, 2011, 47(18): 2729 - 2734.

(收稿日期:2019-02-28)

本文引用格式:陈 淳,刘 东,谢 晋. 139 例环后癌的外科治疗及临床疗效分析[J]. 中国耳鼻咽喉颅底外科杂志, 2019, 25(4): 367 - 371. DOI:10.11798/j.issn.1007-1520.201904008

Cite this article as: CHEN Chun, LIU Dong, XIE Jin. Surgical treatment and clinical efficacy of postcricoid carcinoma in 39 cases[J]. Chin J Otorhinolaryngol Skull Base Surg, 2019, 25(4): 367 - 371. DOI:10.11798/j.issn.1007-1520.201904008