

DOI:10.11798/j.issn.1007-1520.201903007

· 论著 ·

神经导航血管融合成像辅助显微手术 切除矢状窦旁脑膜瘤

田海龙,危兆胜,钟原,刘斌,王超超,王志刚

(山东大学齐鲁医院 神经外科,山东 青岛 266000)

摘要: **目的** 探讨神经导航血管融合成像技术辅助显微外科手术切除矢状窦旁脑膜瘤的临床价值。**方法** 回顾分析2016年1月~2018年6月采用神经导航血管融合成像技术辅助显微外科治疗的31例累及矢状窦的脑膜瘤患者的手术效果和预后情况。**结果** 切除程度:Simpson 1级切除16例(51.61%);Simpson 2级10例(32.26%);Simpson 3级4例(12.91%);Simpson 4级1例(3.22%)。肢体麻木无力改善12例,2例无改善,2例加重;2例头痛症状持续,余5例症状消失;2例癫痫症状完全缓解,余1例需持续口服抗癫痫药物控制;体检发现肿瘤的患者术后无神经功能障碍。术后病理示Simpson 1级切除患者病理分级均为WHO分级I级;Simpson 2级切除中,2例为WHO分级II级,余8例为WHO分级I级;Simpson 3级切除中,3例为WHO分级II级,1例为WHO分级III级;Simpson 4级切除的1例为WHO分级III级;15例未达到Simpson 1级切除的患者术后予以常规放射治疗。随访3~34个月,中位随访时间15.6个月,复发1例,为WHO分级II级,予以再次手术治疗,术后已随访4个月,未见复发。**结论** 对肿瘤及肿瘤基底部硬膜全切,术后有较低复发率,神经导航血管融合成像技术可指导术前手术计划、切口范围,为掌握肿瘤基底部矢状窦特征,术中处理矢状窦附着处肿瘤提供积极的参考依据,提高手术安全性,值得临床推广。

关键词: 矢状窦旁脑膜瘤;神经导航血管融合成像;术前评估
中图分类号:R739.45

Microsurgical removal of parasagittal meningiomas assisted with neuronavigation and vascular fusion imaging technique

TIAN Hai-long, WEI Zhao-sheng, ZHONG Yuan, LIU Bin, WANG Chao-chao, WANG Zhi-gang
(Department of Neurosurgery, Qilu Hospital, Shandong University, Qindao 266000, China)

Abstract: **Objective** To evaluate the clinical value of neuronavigation and vascular fusion imaging technique in microsurgical resection of parasagittal sinus meningiomas. **Methods** 31 cases of meningioma involving sagittal sinus were treated microsurgically with assistance of neuronavigation and vascular fusion imaging in our hospital from Jan. 2016 to Aug. 2018. The surgical effect and prognosis were analyzed retrospectively. **Results** Of the 31 cases, Simpson grade 1 resection was achieved in 16 cases (51.61%), grade 2 in 10 (32.26%), grade 3 in 4 (12.91%) and grade 4 in 1 case (3.22%). Limb numbness was improved in 12 cases, not improved in 2, and exacerbated in 2. Headache disappeared in 5 cases and sustained in 2. Epilepsy got remitted completely in 2 cases, and controlled with continuous oral antiepileptic drug in 1. Postoperative pathology revealed grade I in all the 16 cases with Simpson grade 1 resection, grade II in 2 and grade I in 8 of the 10 cases with Simpson grade 2 resection, grade II in 3 and grade III in 1 of the 4 cases with Simpson grade 3 resection, and grade III in the one with Simpson grade 4 resection, according to the World Health Organization (WHO) grading system. All patients without Simpson grade 1 resection received postoperative routine radiotherapy. The median follow-up time was 15.6 months, and recurrence occurred in one case of WHO grade II. Reoperation was performed to this patient and no recurrence was found after 4 months of follow-up. **Conclusion** With advantages of low recurrence

rate via resecting tumor and its basal dura, guiding the preoperative plan and the incision range, grasping the characteristics of sagittal sinus at the base of the tumor, and improving safety via providing positive reference for the removal of tumor attaching the sagittal sinus, neuronavigation and vascular fusion imaging technique has good values of popularization and application.

Key words: Parasagittal meningioma; Neuronavigation and vascular fusion imaging; Preoperative evaluation

矢状窦旁脑膜瘤易侵犯、浸润矢状窦,手术难度大、复发率较高,一直是神经外科医师面临的挑战。明确肿瘤与矢状窦及引流静脉的关系,是保证神经功能并完全切除肿瘤的前提^[1]。神经导航联合血管成像融合技术可以识别毗邻的上矢状窦和引流静脉被肿瘤侵犯和挤压的程度,完全看清血管走形全程^[2-3]。我院应用神经导航血管融合成像技术辅助显微外科治疗31例累及矢状窦旁的脑膜瘤,将患者的手术效果和预后情况总结报道如下。

1 资料与方法

1.1 一般材料

收集我院2016年1月~2018年6月手术病理证实的矢状窦旁脑膜瘤31例,其中男12例,女19例;年龄34~74岁,平均年龄 (54.5 ± 1.6) 岁。首发症状:肢体麻木无力16例,头痛7例,癫痫发作3例,体检发现5例。部分有两种或以上症状同时存在。病理分级参照2016版中枢神经系统肿瘤分类^[4]。

1.2 影像学检查与融合

术前常规行MRI、MRV扫描及增强扫描,常规MRI较好显示全部病灶。MRV血管成像扫描图像经过三维重建处理后,清晰显示矢状窦通畅受压、闭塞及引流静脉走形等情况。采用Siemens Sonata 3.0T超导型MR成像系统,参数如下:TSE-T1WI (TR: 2 000 ms, TE/TI: 20/800 ms)、TSE-T2WI (TR/TE: 2 365/107 ms)、T2-FLAIR (TR: 11 000 ms, IR: 2 800 ms, TE: 125 ms)、DWI (b = 1 000),层厚/层间距: 6 mm/1 mm, FOV = 210 mm × 210 mm,重建矩阵 = 384 × 384。增强扫描应用T1WI横断位、矢状位、冠状位扫描(钆喷丁酸葡甲胺, Gd-DTPA, 0.1 mmol/kg)。

1.3 手术方案

神经导航使用Stealth Station S7导航系统(博伊莱公司)。术前将MRI、MRV影像传到导航工作站,通过软件自动融合。术中全麻后头架固定,开启导

航工作站,安装球架,调整红外线机臂,完成注册。根据融合等MRI和MRV模态融合,使用导航棒实时导航,获得矢状窦构造与肿瘤位置关系,肿瘤对矢状窦侵袭或压迫情况,引流静脉走向(图1a~d)。选择最佳手术路径,精确定出皮肤切口和骨瓣位置。

血管影像融合结果提示在矢状窦前1/3处分布的肿瘤及基底部分矢状窦出现闭塞者,行肿瘤全切操作,并切除附着处矢状窦,其他均肿瘤全切。部分病例电灼基底硬膜,或次全切肿瘤。术中发现残余肿瘤者,术后需予以放疗。

1.4 Simpson分级^[1-3,5]

I级:肿瘤、任何异常的颅骨及相连硬脑膜均在显微镜下切除;II级:肿瘤在显微镜下完全切除,并对相连硬脑膜行电凝处理;III A级:硬膜外和硬膜内肿瘤均在显微镜下完全切除,相连硬脑膜未切除或电凝;III B级:硬膜内肿瘤在显微镜下完全切除,相连的硬脑膜未切除或电凝,任何硬膜外部分的结构也未行切除和电凝操作;IV级:对血管或脑神经保存,而次全切除肿瘤。

2 结果

2.1 切除程度

Simpson I级切除16例,占51.61%(图1e、f); Simpson 2级10例,占32.26%; Simpson 3级4例,占12.91%; Simpson 4级1例,占3.22%。

2.2 术后症状或体征

肢体麻木无力改善12例,2例无改善,2例加重;2例头痛症状持续,余5例症状消失;2例癫痫症状完全缓解,余1例需持续口服抗癫痫药物控制;体检发现肿瘤的患者术后无神经功能障碍。

2.3 病理分级

Simpson I级切除病例全部为WHO分级I级; Simpson 2级切除中,2例为WHO分级II级,余8例为WHO分级I级; Simpson 3级切除中,3例为WHO分级II级,1例为WHO分级III级; Simpson 4级切除的1例为WHO分级III级。

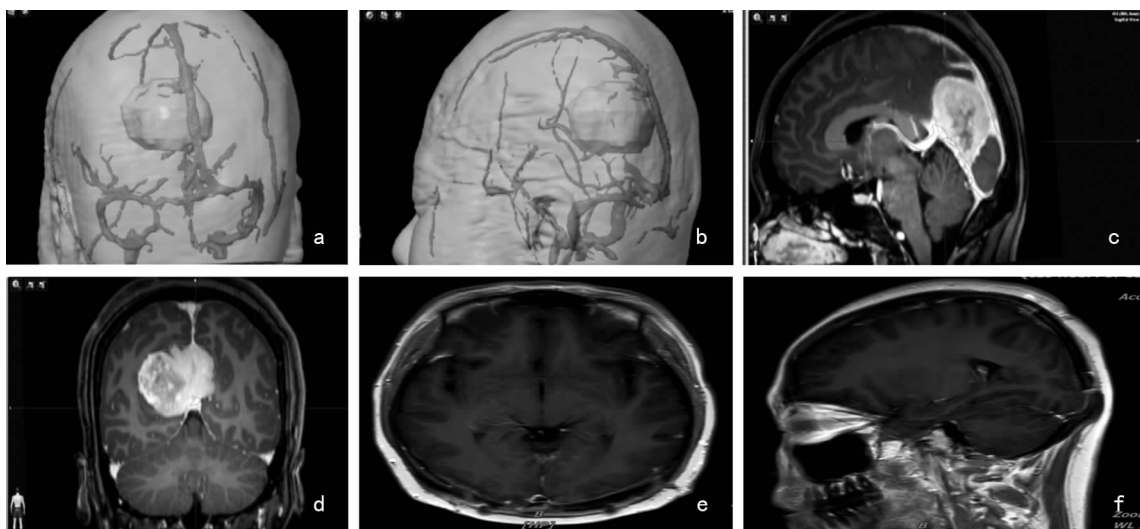


图1 神经导航血管融合成像技术帮助术前准确评估肿瘤与静脉窦的关系、侧支循环情况及术中妥善处置受累的静脉窦,保证肿瘤定位和精准的切除程度 a,b:肿瘤与静脉窦影像融合三维重建;c,d:勾勒血管轮廓的强化磁共振影像显示肿瘤与肿瘤关系密切,肿瘤压迫并侵犯上矢状窦中、后1/3,周围引流静脉受累或被肿瘤推挤;e,f:为术后影像,显示肿瘤全切

2.4 辅助治疗和预后

未达到 Simpson 1 级切除的患者术后予以常规放射治疗。31 例患者中,1 例因脑脊液感染术后 2 个月死亡;随访 3 ~ 34 个月,中位随访时间 15.6 月,术后 14 个月复发 1 例,为 WHO 分级 II 级,予以再次手术治疗,术后已随访 4 个月,未见复发。余 29 例未见复发。

3 讨论

3.1 上矢状窦受侵程度的研判和手术效果

术前神经导航血管融合成像,有利于早期确认静脉窦结构,确定恰当的骨窗范围,最终目的则是能有效准确地处理肿瘤的基底,控制肿瘤的血供,以利肿瘤全切,避免回流静脉及中央回皮层脑组织等重要结构因过度牵拉造成医源性损伤^[3,5]。头位抬高 15 ~ 30°,头架固定,头正中或稍向对侧偏。常规取额顶或顶枕部马蹄形切口,平行或过中线,矢状窦旁两侧对称地钻孔,仔细地分离骨孔处硬脑膜,使用铣刀注意保护硬脑膜、矢状窦及可能入窦的静脉,显露上矢状窦及肿瘤的前后极仔细止血,矢状窦上的出血予以小功率电凝止血或明胶海绵压迫止血。显微镜下切开硬脑膜,仔细锐性分离并保护瘤周皮层入窦静脉,无张力牵开脑组织,首先处理肿瘤的基底,切断肿瘤部分血供,瘤内充分减压,利用蛛网膜自然界面,无牵张分离该部分肿瘤包膜使之与周围脑组织游离,完全切除该部分的肿瘤。

3.2 神经导航血管融合成像利于肿瘤全切

切除肿瘤的程度对复发率有重要影响。神经导航血管融合成像可能显示部分矢状窦被肿瘤阻塞,呈中断显示,上述征象为术中是否连同矢状窦将肿瘤一并切除提供了参考依据。最大的难度和危险在于肿瘤位于矢状窦中、后 1/3,侵犯矢状窦内,而矢状窦仍未完全闭塞的情况,需要自窦壁外剥离肿瘤,切开窦壁后一边切除窦腔内肿瘤,一边连续缝合矢状窦壁。本组 27 例基底部矢状窦和肿瘤一并在术中切除,患者术后可无明显神经功能障碍及脑水肿;余 4 例对于肿瘤对矢状窦构成侵犯,未行全切治疗的肿瘤,术后有 1 例复发。总体全切肿瘤效果较为理想。

3.3 功能区皮层和静脉的保护

通过神经导航血管融合成像,可以动态准确地判断中央回,中央沟静脉及增强硬脑膜的位置^[6-7]。术前必须详细了解:①肿瘤与周边血管的关系、矢状窦通畅和受侵犯程度、皮层静脉回流情况;②侧支循环建立状况。此外,如果局部颅骨及硬脑膜破坏程度如果血管仅被向后或向前方推挤,在不影响肿瘤切除的情况下,最好将其隐藏在骨窗缘下。在导航定位辅助下,向前或向后延伸骨窗,避免在切开硬脑膜时局部组织外突所导致的血管损伤;因肿瘤体积大,脑压高,足够的骨窗范围利于暴露,这样运动区结构如皮层脑组织,中央沟静脉等不会因脑压高骨窗小而外突嵌顿受损伤。本组经验,根据瘤周水肿程度及肿瘤部位,骨窗离肿瘤界 3 ~ 5 cm 为适宜;

另骨窗大小必需超过头部 MRI 上显示硬脑膜强化的范围约 1~2 cm,使得硬脑膜上肿瘤细胞也尽可能清除干净。

总之,磁共振检查辅助下神经导航血管融合成像能够较清晰显示矢状窦脑膜瘤及其周围血管的三维立体结构、矢状窦的通畅及侧支循环情况,对于矢状窦脑膜瘤术前评估、制定合理治疗方案,避免手术盲目性方面具有重要意义^[6-8]。

参考文献:

- [1] 李凌,黄红星,邹叔骋,等.中央区窦镰旁大型脑膜瘤的显微外科治疗[J].中国耳鼻咽喉颅底外科杂志,2017,23(6):512-516.
Li L, Huang HX, Zou SC, et al. Microsurgical treatment of large parasagittal and parafalk meningiomas in the middle cortex area [J]. Chin J Otorhinolaryngol Skull Base Surg, 2017, 23 (6): 512-516.
- [2] 韩鹏,李旭琴,于军,等.多模态影像导航融合技术在神经内镜经蝶垂体腺瘤切除术中的应用体会[J].中国微侵袭神经外科杂志,2017,22(7):322-325.
Han P, Li XQ, Yu J, et al. Application of multimodal navigation and imagine fusion technology in neuroendoscopic surgery of pituitary adenomas via transsphenoidal approach [J]. Chinese Journal of Minimally Invasive Neurosurgery, 2017, 22(7): 322-325.
- [3] Briggs RG, Conner AK, Glenn CA, et al. In reply to "expanding indications for minipterional craniotomy-parasellar meningiomas" [J]. World Neurosurg, 2018, 120:595.
- [4] Louis DN, Perry A, Reifenberger G, et al. The 2016 World Health Organization classification of tumors of the central nervous

system: a summary [J]. Acta Neuropathol, 2016, 131(6): 803-820.

- [5] Shankar JJS, Hodgson L, Sinha N. Diffusion weighted imaging may help differentiate intracranial hemangiopericytoma from meningioma [J]. J Neuroradiol, 2018, 27(18): 30054-30055.
- [6] 黄河,李国栋,肖炳祥,等.基于平板 DSA 数据的神经导航辅助下脑动静脉畸形合并静脉瘤手术 1 例 [J]. 中国临床神经外科杂志, 2014, 19(1): 46-47.
Huang H, Li GD, Xiao BX, et al. A case of cerebral arteriovenous malformation with venous aneurysm treated by neuronavigation based on plate DSA data [J]. Chinese Journal of Clinical Neurosurgery, 2014, 19 (1): 46-47.
- [7] Hayenga HN, Bishop AJ, Wardak Z, et al. Intraspinial dissemination and local recurrence of an intracranial hemangiopericytoma [J]. World Neurosurg, 2019, 123:68-75.
- [8] Kim YI, Lee DH, Cho CB, et al. The usefulness of dual volume visualization (three-dimensional digital subtraction angiography and cross-sectional imaging) for surgical planning in treating intracranial meningiomas: a case series and technical report [J]. World Neurosurg, 2019, 122: e59-e66.

(收稿日期:2019-04-01)

本文引用格式:田海龙,危兆胜,钟原,等.神经导航血管融合成像辅助显微手术切除矢状窦旁脑膜瘤 [J]. 中国耳鼻咽喉颅底外科杂志, 2019, 25(3): 257-260. DOI: 10.11798/j.issn.1007-1520.201903007

Cite this article as: TIAN Hai-long, WEI Zhao-sheng, ZHONG Yuan, et al. Microsurgical removal of parasagittal meningiomas assisted with neuronavigation and vascular fusion imaging technique [J]. Chin J Otorhinolaryngol Skull Base Surg, 2019, 25(3): 257-260. DOI: 10.11798/j.issn.1007-1520.201903007