

· 临床研究 ·

鼻内镜下经鼻中隔后-蝶窦入路 切除累及鞍外的鞍区肿瘤

谭国林, 贺广湘, 陈江波, 李和清, 蒋明, 刘国辉

(中南大学湘雅三医院耳鼻咽喉头颈外科, 湖南长沙 410013)

摘要: **目的** 总结内镜下经鼻蝶扩大手术入路切除侵犯鞍外的鞍区肿瘤的临床经验, 并对术后疗效及并发症进行评估。**方法** 选择侵犯鞍外的鞍区肿瘤13例, 在鼻内镜下经鼻腔切除鼻中隔后端, 进入蝶窦, 再磨去鞍底及周围骨质, 进入鞍区及鞍外, 行肿瘤切除术。**结果** 术后病理检查结果显示, 13例患者中垂体腺瘤8例, 颅咽管瘤4例, 脑膜瘤1例; 8例肿瘤完全切除(61.5%), 4例部分切除(30.7%), 1例死亡。术后发生的主要并发症有尿崩症、脑脊液鼻漏、脑膜炎、下丘脑衰竭等。**结论** 侵犯鞍外的鞍区肿瘤可以经鼻内镜下手术切除, 但具有一定风险, 需要谨慎选择。

关键词: 鞍区肿瘤; 鼻内镜; 疗效; 并发症

中图分类号: R739.41

文献标识码: A

文章编号: 1007-1520(2011)05-0351-04

Removal of sellar tumors involving beyond the sellar turcica via endoscopic trans-nasal-nasal septum-sphenoid approach

TAN Guo-lin, HE Guang-xiang, CHENG Jiang-bo, et al.

(Department of Otolaryngology-Head Neck Surgery, the Third Xiangya Hospital, Central South University, Changsha 410013, China)

Abstract: **Objective** To summarize the experience in removal of sellar tumors involving beyond the sellar turcica via endoscopic trans-nasal-nasal septum-sphenoid approach, and to evaluate the surgical effect and complications. **Methods** 13 cases of sellar tumors involving beyond the sellar turcica were involved. In all cases, a procedure was carried out which including endoscopic resection of the posterior part of the middle turbinate, and nasal septum and the anterior wall of bilateral sphenoid sinuses, abrasion of the bone of base-sella and surroundings in order to remove the tumors. The efficacy and complications were assessed. **Results** Postoperative pathological examination demonstrated that pituitary adenoma occurred in 8 patients, cranopharyngioma in 4 and meningioma in one. The tumors were completely removed in 8 cases, partially removed in 4. The another one died 6 days after operation. The major postoperative complications included diabetes insipidus in 13 cases, cerebrospinal fluid leak in three, meningitis, and hypothalamic failure in one each. **Conclusion** Modified endoscopic trans-nasal-sphenoid approach may be a choice for sellar tumors involving beyond the sellar turcica. However, it is necessary to make a choice carefully because of the severe surgical risks.

Key words: Sellar neoplasm; Endoscopy; Efficacy; Surgical complication

鞍区位于颅底中部, 位置深在, 该区域病变手术处理具有一定难度。传统的开颅

手术创伤大, 暴露不佳, 显微镜下经上唇-鼻蝶入路视野狭小^[1], 难以切除累及鞍外的肿瘤。鼻内镜下经鼻-蝶入路的手术方案具有安全、微创等特点, 已被广泛应用于该区

作者简介: 谭国林, 男, 教授。
通讯作者: 谭国林, Email: guolintan@hotmail.com.

域的肿瘤切除^[2]。临床实践证实,发生于垂体的微腺瘤手术切除风险相对较小,但当鞍区肿瘤累及到周围的神经、血管等重要结构时增加了手术难度和风险。本文报道中南大学湘雅三医院耳鼻咽喉头颈外科在鼻内镜下经鼻中隔后-蝶窦入路切除累及鞍外的鞍区肿瘤的体会。

1 资料和方法

1.1 病例资料

收集 2006 年 1 月 ~ 2010 年 1 月累及鞍外的鞍区肿瘤 13 例,其中垂体腺瘤 8 例(7 例泌乳素瘤,1 例生长激素肿瘤),颅咽管瘤 4 例,鞍区脑膜瘤 1 例。男 5 例,女 8 例;年龄 21 ~ 68 岁,平均(45.3 ± 12.8)岁。临床表现为视力,视野障碍 6 例,头痛、头昏 5 例,闭经泌乳 7 例,男性功能障碍 5 例。影像学检查显示肿瘤直径为 2 ~ 7 cm,全部累及鞍区以外,包括视神经、海绵窦、颈内动脉、鞍上池等重要结构(图 1A)。8 例垂体瘤患者 7 例泌乳素水平显著升高,1 例肢端肥大症的患者生长激素水平显著升高。4 例颅咽管瘤的泌乳素及生长激素水平稍下降,但都无明显内分泌症状,主要表现为视力障碍。

1.2 手术方法

患者取仰卧位,静脉全麻插管后,用肾上腺素收缩鼻腔黏膜。根据病变位置和鼻腔宽窄选择左或右侧鼻腔入路。使用 0° 或 30° 鼻内镜,在内镜下切除中鼻甲后端,暴露蝶窦开口及蝶窦前壁,开放蝶窦的同时将鼻中隔骨性后端切除,充分暴露对侧蝶窦腔,并保留鼻中隔后段黏膜瓣,用于术后修复。用切削钻从正中间磨去鞍底骨质,进入鞍区,并逐步向两侧扩展,充分暴露鞍底及鞍旁的硬脑膜,颅咽管瘤和脑膜瘤需要磨去蝶骨平台的部分骨质,显露鞍结节区域。双极电凝烧灼硬脑膜表面的小血管后,“十”字切开脑膜进入肿瘤或垂体组织,仔细分辨和确认肿瘤,并取组织快速病理检查。术中发现多数垂体瘤质地柔软,用微创吸切器吸切可以完整或大部分切除肿瘤。对鞍结节脑膜瘤侵犯鞍区,同样选择经鞍区径路,但

必须磨去蝶骨平台的骨质,充分暴露鞍结节硬脑膜及肿瘤,由于肿瘤多为实质型,要充分显露,用微创吸切器和取瘤钳小心囊内切除肿瘤。对侵犯鞍区的颅咽管瘤,选择鞍区径路,但需尽量向前上方扩大骨窗,暴露硬脑膜及肿瘤,切开包膜后,有大量囊液,吸出囊液后,再用微创吸切器切除实质性肿瘤。肿瘤切除后,均应清晰地暴露好鞍隔。包绕颈内动脉的肿瘤也应清晰的显露,避免肿瘤残留。有脑脊液漏者常规取颞筋膜修复,再以鼻中隔黏膜瓣覆盖,碘仿砂条填塞术腔。术后第 1 天经口进食,术后常规使用透血脑屏障敏感抗生素进行抗感染治疗,通过补液维持水电解质平衡,重度尿崩症者使用抗利尿激素治疗,有脑脊液漏者使用脱水剂降低颅压。术后 3 ~ 7 d 逐步抽出碘仿砂条,进行术腔冲洗和清理。

2 结果

所有患者术中快速病检和术后常规病理切片检查证实了术前诊断,术前、术后诊断符合率 100%。

除 1 例死亡外,12 例患者术后随访 1 年以上。术后 1 个月头部核磁共振检查结果显示,肿瘤全部切除者 8 例(61.5%),其中垂体腺瘤 5 例,颅咽管瘤 2 例,脑膜瘤 1 例(图 1A, B)。4 例大部分切除(30.7%)。12 例中 5 例视力障碍者术后半月内均明显改善;4 例头痛患者中,3 例症状消失,1 例缓解;7 例血清泌乳素水平升高患者,5 例在术后 1 周恢复正常,2 例术后显著下降。

所有患者术后均出现不同程度的尿崩症,11 例轻度尿崩症者通过输液,纠正水电解质平衡等保守治疗 1 周内自愈;2 例重度尿崩症经抗利尿激素治疗后,在半月内被控制。2 例术后脑脊液漏者,经手术再修补和抗炎、对症等治疗后治愈。颅内感染 1 例,经鞘内注射万古霉素治愈。1 例巨大垂体瘤患者,术后发热不退,水电解质平衡紊乱,高钠、高氯无法纠正,考虑有下丘脑功能衰竭,虽经多学科协作抢救,最后因呼吸循环衰竭死亡。

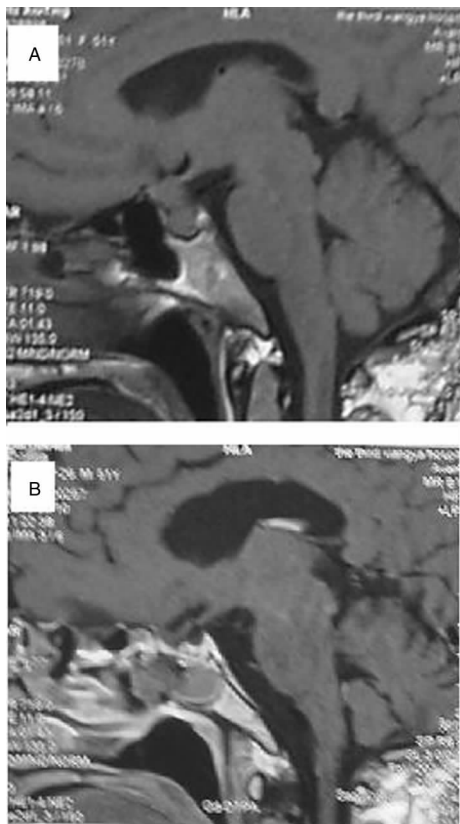


图1 脑膜瘤术前术后鞍区MRI检查

A. 术前鞍区及鞍前上方鞍结节脑膜瘤,垂体受压;
B. 术后鞍结节脑膜瘤已切除,蝶窦腔有填塞物。

3 讨论

自从1969年,Handy报道手术显微镜下经鼻蝶手术切除鞍区肿瘤以来^[3],随后被广泛推广和发展,使手术的安全性和成功率大为提高,创伤也随之不断减小,但是显微镜下经口-鼻中隔-蝶窦或经鼻-鼻中隔-蝶窦入路的手术具有视野窄小、鼻腔撑开器压迫损伤等缺点^[4]。近10多年来,随着鼻内镜技术的发展和成熟,使经鼻蝶鞍区手术的质量得到了进一步提高,更好地体现了微创的理念,特别是鼻内镜下各种改良术式可以很好的暴露鞍区及周围病变,使病变广泛的患者获得治愈的机会^[5]。

本组侵犯鞍外的鞍区肿瘤病例全部采用经鼻内镜下切除鼻中隔后段进入蝶窦及鞍区进行手术,取得了较好的结果,突破了一些作者主张的鼻内镜下鼻蝶入路只适应鞍内肿瘤的切除^[6-8]。61.5%的患者肿瘤被全切除,其余都获得了大部分切除。除1例

死亡病例外,其他患者的各种症状均显著改善。其手术成功的主要经验包括:①术前影像学 and 内分泌检查对肿瘤进行认真评估,包括肿瘤大小、侵犯范围、重要结构受累情况,对肿瘤的性质做初步判断,特别是对肿瘤的血供情况进行认真分析。②鼻内镜下充分扩充术野,切除鼻中隔后端能较好的显露双侧蝶窦外侧壁及鞍底和蝶骨平台,对侵犯海绵窦及包绕颈内动脉的肿瘤尤其重要,必要时切除中鼻甲后部分。③术中使用微创吸切器械对成功切除肿瘤、解剖周围重要的神经与血管有重要帮助,特别是一些侵袭性垂体瘤的质地较硬,出血较多,且双极电凝止血并不可靠,使用该种设备能在出血的过程中切除肿瘤,肿瘤完整切除后,出血反而会自止。④术中尽量避免损伤硬脑膜,如有损伤,术后要尽快修补,以免并发颅内感染。

尽管在该术式下,多数侵犯鞍外的肿瘤可以获得全切,但是本组病例仍有30.7%的患者只能获得大部分切除,其主要原因:①肿瘤侵犯范围过于广泛。1例侵袭性垂体腺瘤达第三脑室且越过双侧颈内动脉2cm范围,内镜下切除有死角,没有获得全切;另外1例颅咽管瘤肿瘤侵犯到前颅底,也未完整切除。②肿瘤的血供供应充分,术中出血太多,影响解剖标志的识别,导致肿瘤完全切除困难,2例垂体瘤纤维化患者在术中出血多,担心严重并发症的发生,选择了部分切除。③1例持续服用溴隐停3年的垂体瘤患者,瘤体纤维化,质地相对较硬,术中易出血,也影响了肿瘤的完全切除。因此,应该对该类肿瘤的特点应进行细致的研究,改进手术方法和手术技巧,积累经验,希望进一步提高侵犯鞍外的鞍区肿瘤手术全切率。

本组病例中术后部分出现短暂性尿崩症,另外脑脊液鼻漏和脑膜炎也有发生。1例巨大垂体瘤患者术后出现下丘脑衰竭而死亡,主要是由于术中出血较多,各种解剖标志辨认不清,丘脑可能有损伤。对于鼻内镜下切除侵犯鞍外的鞍区肿瘤来说,一般并发症经积极处理可以获得治愈,如何防止致死性并发症的发生,值得重视。

参考文献:

- [1] 田新华,张俊卿,陈镔,等. 显微镜与神经内镜下经单鼻孔蝶窦垂体腺瘤切除术的比较[J]. 中华神经外科杂志,2007,23(3):182-184.
- [2] 张亚卓,王忠诚,刘业剑. 内镜经鼻蝶入路手术治疗垂体瘤[J]. 中国微侵袭神经外科杂志,2007,12(2):51-54.
- [3] Hardy J. Transsphenoidal microsurgery of the normal and pathological pituitary [J]. Clin Neurosurg, 1969, 16(3):185-217.
- [4] 李士其,王镰雯,赵曙,等. 经蝶显微手术治疗垂体腺瘤 3375 例[J]. 中国临床神经外科杂志,2005,10(6):403-406.
- [5] Jiang WH, Xiao JY, Zhao SP, et al. Resection of extensive sellar tumors with extended endoscopic transseptal transsphenoidal approach [J]. Eur Arch Otorhinolaryngol, 2007, 264(11):1301-1308.
- [6] 张秋航,倪志立,孙河太,等. 经鼻内镜鞍内肿瘤切除术[J]. 中华耳鼻咽喉科杂志,2002,37(5):363-365.
- [7] 张剑,邹安琪,罗五根,等. 鼻内镜脑垂体瘤手术[J]. 中国耳鼻咽喉头颈外科杂志,2008,15(1):47-49.
- [8] Persky MS, Brunner E, Cooper PR. Perioperative complications of transseptosphenoidal excision for pituitary adenomas [J]. Skull Base Surg, 1996, 6(4):231-235.

(修回日期:2011-05-02)

(上接第350页)

对于准确诊断气道异物得到越来越多的耳鼻咽喉科和小儿科医师认同。尤其对于不愿接受手术风险的患儿,螺旋CT(64排)检查及重建技术安全、无创值得推荐。

参考文献:

- [1] 薛刚,尚小领,林彦涛,等. 气管支气管异物 3018 例临床分析[J]. 中国耳鼻咽喉颅底外科杂志,2008,14(5):372-374.
- [2] 童雷,国民,潘兆虎,等. 小儿气管、支气管异物 X 线假阳性与假阴性分析[J]. 临床眼耳鼻喉杂志,2004,4(4):250.
- [3] 汪芹,伍伟景,谭利华,等. 多层螺旋 CT 三维重建对疑似支气管异物的诊断价值[J]. 中国耳鼻咽喉颅底外科杂志,2010,16(3):192-195.
- [4] 陈方,杨复宾,周玉民. 螺旋 CT 多平面重建技术在小儿气管异物诊断中的价值[J]. 中国临床医学影像杂志,2008,19(2):128-129.
- [5] 干芸根,孙洁,李荫太,等. 低剂量螺旋 CT 扫描及后处理对小儿气管支气管异物的诊断价值[J]. 中国临床医学影像杂志,2006,17(增刊):15-18.
- [6] 李彬,李勇,高瑞芝,等. 气管及支气管异物 X 线与 CT 诊断的比较[J]. 河北医学,2008,14(8):996-997.

(修回日期:2011-07-15)